

ROGER IVÁN VALDERRAMA LONDOÑO

**HISTOMORFOMETRIA INTESTINAL E HEPÁTICA DE JUVENIS DE TILÁPIA-
DO-NILO (*Oreochromis niloticus*) ALIMENTADOS COM DIETAS
SUPLEMENTADAS COM ÓLEO ESSENCIAL DE HORTELÃ-PIMENTA (*Mentha
piperita*)**

Dissertação apresentada à Universidade Federal de Viçosa, como parte das exigências do Programa de Pós-Graduação em Biologia Animal, para obtenção do título de *Magister Scientiae*

Orientadora: Ana Lúcia Salaro
Coorientadores: Daniel Vasconcelos,
Sirlene Souza Rodrigues, Jener Alexandre
Sampaio Zuanon, Miguel Ángel Landines
Parra

VIÇOSA -MINAS GERAIS

2023

**Ficha catalográfica elaborada pela Biblioteca Central da Universidade
Federal de Viçosa - Campus Viçosa**

T

V144h
2023

Valderrama Londoño, Roger Iván, 1995-
Histomorfometria intestinal e hepática de juvenis de
tilápia-do-nilo (*Oreochromis niloticus*) alimentados com dieta
suplementadas com óleo essencial de hortelã-pimenta (*Mentha
piperita*) / Roger Iván Valderrama Londoño. – Viçosa, MG,
2023.

1 dissertação eletrônica (62 f.): il.

Orientador: Ana Lúcia Salaro.

Dissertação (mestrado) - Universidade Federal de Viçosa,
Departamento de Biologia Animal, 2023.

Inclui bibliografia.

DOI: <https://doi.org/10.47328/ufvbbt.2023.769>

Modo de acesso: World Wide Web.

1. Tilápia-do-nilo - Nutrição. 2. Mentol. 3. Suplementos
dietéticos. 4. Mucinas. 5. Intestinos. I. Salaro, Ana Lúcia, 1963-.
II. Universidade Federal de Viçosa. Departamento de Biologia
Animal. Programa de Pós-Graduação em Biologia Animal.
III. Título.

CDD 22. ed. 597.74

ROGER IVÁN VALDERRAMA LONDOÑO

**HISTOMORFOMETRIA INTESTINAL E HEPÁTICA DE JUVENIS DE TILÁPIA-
DO-NILO (*Oreochromis niloticus*) ALIMENTADOS COM DIETAS
SUPLEMENTADAS COM ÓLEO ESSENCIAL DE HORTELÃ-PIMENTA (*Mentha
piperita*).**

Dissertação apresentada à Universidade Federal de Viçosa, como parte das exigências do Programa de Pós-Graduação em Biologia Animal, para obtenção do título de *Magister Scientiae*.

APROVADA: 14 de julho de 2023



Roger Iván Valderrama Londoño

Autor



Ana Lúcia Salaro

Orientadora

Aos meus pais e irmãs que sempre acreditaram em mim e lutaram por me oferecer as melhores oportunidades e aos meus professores e amigos que me deram as ferramentas para atingir meus objetivos e sonhos, a Deus que me acompanhou sempre, não teria sido possível sem vocês. Obrigado.

AGRADECIMENTOS

Primeiramente a Deus, que me deu a vida, as oportunidades, os sonhos e me levou a conquistá-los, me guiou e foi meu companheiro e conselheiro nas mais importantes decisões, me ajudando a escolher o caminho certo e me perdoando quando escolhia os errados.

À Universidade Federal de Viçosa, pela infraestrutura e a oportunidade da realização da minha Pós-Graduação em Biologia Animal, possibilitando a conquista do meu título de mestre, sendo um dos meus maiores sonhos e o único que me levou a conquistar novos horizontes fora do meu país, me enfrentando às complexidades que o anteriormente mencionado implica.

À Universidad Nacional de Colombia por ser também minha Alma mater e ter me ensinado junto à Universidade Federal de Viçosa que a educação gratuita e de qualidade transforma vidas.

À Coordenação de Aperfeiçoamento de Pessoal de Nível Superior (CAPES), pela concessão da bolsa de estudos

Ao financiamento da FAPEMIG no projeto N. 204955, para que fosse possível a realização deste estudo.

Ao CNPq e a FAPEMIG pelo financiamento às pesquisas do nosso laboratório e as bolsas de iniciação científica dos estagiários que participaram no projeto.

À Profa. Dra. Ana Lúcia Salaro especialmente, por ter me ajudado de todas as formas possíveis antes e durante meu tempo morando em Viçosa, para que eu pudesse me formar nesta área e pudesse adquirir os conhecimentos que me fazem o profissional que hoje eu sou, pela orientação e dedicação fornecida a mim durante o mestrado, pelos conselhos tanto para dentro quanto para fora do laboratório e o enorme aprendizado que me transmitiu, além ter sido uma magnífica orientadora, tornou-se uma grande amiga.

Ao Prof. Dr. Jener Alexandre Sampaio Zuanon pela coorientação, pelas excelentes aulas que com certeza me formaram academicamente, pelo exemplo, conselhos, profissionalismo e carisma;

À Profa. Dra. Sirlene Souza Rodrigues por orientar-me nas análises histológicas do meu projeto e mostrar-se sempre disposta a me ajudar em qualquer momento, me oferecendo gentilmente sempre seu amplo conhecimento;

Ao Prof. Dr. Daniel Abreu Vasconcelos Campelo, pela coorientação, pelos conselhos e a grande aprendizagem oferecida ao longo desses dois anos, pelas excelentes aulas que me deram sempre novas perspectivas do nosso ramo de estudo.

Ao Prof. Dr. Miguel Ángel Landines Parra, pela orientação, pela ajuda desde a graduação e os infinitos recursos que sempre me ofereceu para avançar nos diferentes desafios; pela amizade e pela paciência sempre.

Ao Prof. Dr. Jorge Abdala Dergam dos Santos pela atenção, amizade e por disponibilizar o Laboratório de Sistemática Molecular - Beagle para armazenamento das amostras;

Aos professores Dr. Wilson Furuya, Dr. Luis Viteri e Dra. Lorena Moura e ao Dr. Renato Ferraz e pelas enormes contribuições feitas à minha formação.

Aos professores Dr. Álvaro Wills e Dra Liliana Rodríguez da Universidad Nacional de Colombia por ter feito possível a mobilidade internacional em primeira instância com sua indispensável ajuda que me levou a conhecer os horizontes da minha carreira.

Ao técnico do Laboratório de Morfologia, Donizete Aparecido da Silva pelas inúmeras ajudas dadas durante as análises do meu mestrado.

Aos membros do Laboratório de Ultraestrutura Celular pela ajuda no empréstimo do micrótomo e pelos ensinamentos dados.

Ao secretário do Programa de Pós-Graduação em Biologia Animal Adnilson Brasileiro, pelos vários esclarecimentos e ajudas dadas durante minha formação, pela atitude amável e cordial com a qual sempre se dirigiu a mim.

Aos Professores Dra. Ana Lúcia Salaro, Dra. Sirlene Souza Rodrigues e Dr. Luís Gustavo Tavares Braga membros da banca examinadora.

Aos funcionários do Departamento de Biologia Animal com os quais compartilhei esse tempo tudo e que sempre lembrarei.

Aos funcionários da Secretaria do Departamento de Biologia Animal, Nilo Souza e Lúcia Helena Campos, por mostrarem-se sempre dispostos a ajudar.

Aos funcionários do Unidade de Ensino, Pesquisa e Extensão em Piscicultura da UFV, João Antônio de Oliveira e José Francisco por sempre apoiarem as nossas atividades fundamentais para o nosso desenvolvimento, sempre com amabilidade e cordialidade.

Aos meus colegas de laboratório Cristiana Carneiro, Nilton Martins, Isabella Gonzalez, Isabelle Pinheiro, Laryssa Soares, Mateus Olegário, Cláudio Antunes, Giovanni Duque, entre outros, pela grande amizade e companheirismo, uma vez que sempre me forneceram uma ajuda enorme e inúmeros ensinamentos e conselhos para conseguir ir adiante no meu processo.

Às Pós-graduandas Jheneze Rocha e Thaís Cruz pela ajuda durante a formação e a amizade tão importante.

À comunidade hispana de Viçosa que soube se tornar minha segunda família nessa etapa.

Aos meus pais César Valderrama e Margarita Londoño que são meu maior exemplo e orgulho, meu motor em cada passo que dou na minha vida e sem os quais não estaria aqui presente. Porque com todo o amor do mundo posso falar que quando não queria continuar, pensar em vocês e nas minhas irmãs me deu forças extra para continuar.

Às minhas irmãs Yessica e Meliza Valderrama que levo também profundamente no meu coração e tem sabido me guiar e me apoiar em todo mundo, toda circunstância, toda adversidade.

À minha grande companheira de vida e amiga, Naydú Shirley Rojas Higuera por ser tão importante na minha formação e na minha vida, por me ensinar que o amor e o trabalho em equipe vence qualquer obstáculo, que a lealdade não tem preço.

A Charles Paranhos e Alessandro Quadros, membros da minha república em Viçosa, que se tornaram meus irmãos quando cheguei, e sempre serão.

A Luis Gerodetti e Luciene Marcondes pela ajuda quando cheguei no Brasil e no mundo da aquicultura.

A Luigi Gerodetti e Bianca Aparecida meus grandes conselheiros, sempre me ajudando a crescer como pessoa.

E aos meus demais amigos e familiares que participaram nesse processo de alguma forma e sabem que estarei eternamente agradecido.

Obrigado.

BIOGRAFIA

ROGER IVÁN VALDERRAMA LONDOÑO, filho de César Augusto Valderrama Estupiñan e Margarita María Londoño Ramirez, nasceu em 02 de outubro de 1995 na cidade de Bogotá, capital da Colômbia. Concluiu sua graduação em Zootecnia em novembro de 2020 pela Universidad Nacional de Colombia (UNAL). Posteriormente, dedicou seus primeiros anos no Brasil a trabalhar no setor privado, atuando no ramo das carpas-koi. Em seguida, em março de 2021, Roger ingressou no programa de Pós-Graduação em Biologia Animal, em nível de Mestrado, pelo Departamento de Biologia Animal na Universidade Federal de Viçosa (UFV). Demonstrando dedicação e empenho, ele defendeu sua dissertação em junho de 2023, consolidando assim sua jornada acadêmica e profissional na área de Biologia Animal.

RESUMO

VALDERRAMA, Roger Iván, M.Sc., Universidade Federal de Viçosa, julho de 2023. **Histomorfometria intestinal e hepática de juvenis de tilápia-do-Nilo (*Oreochromis niloticus*) alimentados com dietas suplementadas com óleo essencial de hortelã-pimenta (*Mentha piperita*).** Orientador: Ana Lúcia Salaro. Coorientadores: Sirlene Souza Rodrigues, Daniel Vasconcelos, Jener Alexandre Sampaio Zuanon e Miguel Ángel Landines Parra.

Com a crescente demanda por aquicultura sustentável, a inovação nutricional por meio de aditivos eficazes para rações é essencial. Esta dissertação explora o potencial do óleo essencial de hortelã-pimenta (OEHP) como um novo suplemento para melhorar o crescimento e a saúde dos peixes. Primeiro, aborda uma revisão abrangente da literatura, sintetizando o conhecimento atual sobre os efeitos biológicos e os mecanismos do OEHP em peixes. O OEHP pode estimular a digestão/absorção de nutrientes, proporcionar atividade antimicrobiana, antioxidante e imunoestimulante e atuar como anestésico. Na segunda parte, a pesquisa original relata do trabalho realizado com inclusão na dieta de OEHP em juvenis da tilápia-do-Nilo por meio de análises histológicas intestinais e hepáticas. Os níveis ideais de suplementação com OEHP (0,4-0,8 g/kg de ração) melhoraram a morfologia intestinal e a capacidade de armazenamento de nutrientes dos hepatócitos. No entanto, doses mais altas diminuíram o armazenamento de glicogênio, indicando uma possível interrupção do metabolismo energético. Em conjunto, esta dissertação fornece uma base sobre o OEHP na aquicultura. A revisão da literatura destaca os benefícios multifuncionais do OEHP. Os resultados histológicos geram novas percepções sobre os efeitos biológicos e os limites de segurança do OEHP na tilápia. Na segunda parte, esta dissertação explora o potencial do óleo essencial de hortelã-pimenta (OEHP) como suplemento alimentar para tilápias, por meio de dietas com inclusão de 0 a 1,0 g de OEHP/kg para juvenis de tilápia-do-Nilo durante 56 dias. Amostras do intestino e fígado foram analisadas por histomorfometria intestinal (vilosidades, musculatura, células caliciformes produtoras de mucina) e hepática (glicogênio, lipídios e citosol nos hepatócitos). Os dados foram submetidos à análise de variância, comparações múltiplas e regressão polinomial para avaliar os efeitos linear e quadrático. Houve efeito quadrático na altura de vilosidades intestinais (máximo em 0,59 g OEHP/kg) e linear positivo em células produtoras de mucina ácida. No fígado, 0,8 g OEHP/kg diminuiu o armazenamento de glicogênio. Conclui-se que 0,4-0,8 g OEHP/kg melhora a funcionalidade intestinal de juvenis de tilápia-do-Nilo, porém doses acima de 0,8 g/kg prejudicam o metabolismo energético hepático.

Palavras-chave: mentol; vilosidades intestinais; absorção de nutrientes; glicogênio; mucinas intestinais; nutrição; peixes.

ABSTRACT

VALDERRAMA, Roger Iván, M.Sc., Federal University of Viçosa, July, 2023. **Intestinal and hepatic histomorphometry of Nile tilapia (*Oreochromis niloticus*) juveniles fed diets supplemented with peppermint essential oil (*Mentha piperita*).** Advisor: Ana Lúcia Salaro. Co-advisors: Sirlene Souza Rodrigues, Daniel Vasconcelos, Jener Alexandre Sampaio Zuanon e Miguel Ángel Landines Parra.

With the increasing demand for sustainable aquaculture, nutritional innovation through effective additives for feeds is essential. This dissertation explores the potential of peppermint essential oil (OEHP) as a novel supplement to enhance the growth and health of fish. Firstly, it addresses a comprehensive literature review, synthesizing current knowledge on the biological effects and mechanisms of OEHP in fish. OEHP can stimulate nutrient digestion/absorption, provide antimicrobial, antioxidant, and immunostimulant activity, and act as an anesthetic. In the second part, the original research reports on the work conducted with the inclusion of OEHP in the diet of Nile tilapia juveniles through intestinal and hepatic histological analyses. Optimal levels of OEHP supplementation (0.4-0.8 g/kg of feed) improved intestinal morphology and the nutrient storage capacity of hepatocytes. However, higher doses decreased glycogen storage, indicating a potential disruption of energy metabolism. Together, this dissertation provides a foundation on OEHP in aquaculture. The literature review highlights the multifunctional benefits of OEHP. The histological results offer new insights into the biological effects and safety limits of OEHP in tilapia. In the second part, this dissertation explores the potential of peppermint essential oil (OEHP) as a dietary supplement for tilapia. Diets were formulated with inclusion of 0 to 1.0 g of OEHP/kg for Nile tilapia juveniles over 56 days. Intestinal and liver samples were analyzed for intestinal histomorphometry (villi, muscle, mucin-producing goblet cells) and hepatic (glycogen, lipids, and cytosol in hepatocytes). Data were subjected to analysis of variance, multiple comparisons, and polynomial regression to assess linear and quadratic effects. There was a quadratic effect on the height of intestinal villi (maximum at 0.59 g OEHP/kg) and a positive linear effect on acid-producing mucin cells. In the liver, 0.8 g OEHP/kg reduced glycogen storage. It is concluded that 0.4-0.8 g OEHP/kg improves the intestinal functionality of Nile tilapia juveniles, but doses above 0.8 g/kg impair hepatic energy metabolism.

Keywords: menthol; intestinal villi; nutrient absorption; glycogen; intestinal mucins; nutrition; fish.

LISTA DE ILUSTRAÇÕES

Figure 1: Summary of the intestinal and hepatic histomorphometry study of Nile tilapia (*Oreochromis niloticus*) juveniles fed diets supplemented with peppermint essential oil (*Mentha piperita*).

Figure 2. Schematic representation of intestinal histomorphometry measurements in Nile tilapia. AE: Epithelial height; AV: Villus height; LV: Villus width; ALP: Lamina propria height; ACM: Total muscular layer height; AMI: Internal muscular layer height; AME: External muscular layer height.

Figure 3. Quadratic effect of peppermint essential oil (OEHP) levels (g/kg diet) on: A) Villus height (AV) and B) Inner muscular sublayer height (AMI) in Nile tilapia juveniles *Oreochromis niloticus*.

Figure 4. Photomicrographs of the intestinal wall of Nile tilapia juveniles, *Oreochromis niloticus*, subjected to diets with different concentrations of OEHP (g/kg diet): A) 0.0 B) 0.2 C) 0.4 D) 0.6 E) 0.8 F) 1.0; highlighting histomorphometric changes in villus height and muscular layer. Staining: Periodic Acid-Schiff conjugated with Alcian Blue.

Figure 5. Photomicrograph of the initial portion of the intestine of Nile tilapia juveniles, *Oreochromis niloticus*, subjected to diets with different concentrations of OEHP, highlighting goblet cells according to the nature of mucins. A) Neutral Mucins B) Mixed Mucins C) Acid Mucins.

Figure 6. Photomicrograph of the liver of Nile tilapia juvenile, *Oreochromis niloticus*, stained with Periodic Acid-Schiff combined with Alcian Blue, highlighting the assessed variables: A) Fat B) Cytosol C) Nucleus D) Capillary E) Glycogen.

LISTA DE TABELAS

Table 1. Intestinal Histomorphometry (mean \pm SE) of Nile Tilapia Juveniles. *Oreochromis niloticus*. Fed with Different Levels of OEHP over Eight Weeks.

Table 2. Number of goblet cells (mean \pm SE) classified by their mucin production in Nile tilapia juveniles, *Oreochromis niloticus*, fed with different levels of OEHP over eight weeks.

Table 3. Hepatic histomorphometry (mean \pm SE) of Nile tilapia juveniles, *Oreochromis niloticus*, fed with different levels of OEHP over eight weeks.

SUMÁRIO

CONSIDERAÇÕES INICIAIS	14
1.Revisão de literatura	
1.1 Óleos essenciais.....	17
1.2 O óleo essencial de hortelã-pimenta e seu uso em peixes.....	19
1.2.1 Efeito no desempenho.....	20
1.2.2 Efeito antibacteriano.....	20
1.2.3 Efeito antioxidante	22
1.2.4 Efeito imunestimulante	22
1.2.5 Efeito antifúngico.....	23
1.2.6 Efeito antiparasitário.....	23
1.2.7 Efeito anestésico e sedativo.....	24
1.3 Efeitos do OEHP nos tecidos intestinais e hepáticos	25
1.4 Tilápia-do-Nilo	27
1.5 Efeito do OEHP na tilápia-do-Nilo.....	28
1.6 Conclusões.....	28
1.7 Referencias.....	29
2. Artigo: Intestinal and hepatic histomorphometry of juvenile Nile tilapia (<i>Oreochromis niloticus</i>) fed with diets supplemented with peppermint essential oil (<i>Mentha piperita</i>)	
.....	40
2.1 Introduction	40
2.2 Material and Methods	42
2.2.1 Ethics Committee Approval	42
2.2.2 Experimental Phase	43
2.2.3 Histological Processing	43
2.2.4. Intestinal and Hepatic Histomorphometry	43
2.2.5 Statistical Analysis	44
2.3. Results.....	45
2.3.1. Intestinal Histomorphometry	45
2.3.2. Hepatic Histomorphometry	51
2.4. Discussion	53

2.4.1. Intestinal Histomorphometry	53
2.4.2. Hepatic Histomorphometry	55
2.5. Conclusions	55
2.6. Acknowledgments.....	55
2.7. Data Availability Statement.....	56
2.8. References	56

CONSIDERAÇÕES INICIAIS

Oreochromis niloticus, conhecida como tilápia-do-Nilo, é o terceiro peixe de água doce mais produzido no mundo (4.896,6 milhares de toneladas em peso vivo), somente superado pela carpa-capim (*Ctenopharyngodon idellus*) e a carpa-prateada (*Hypophthalmichthys molitrix*) (FAO, 2022). No Brasil, a tilápia-do-Nilo é a espécie mais produzida, atingindo a marca de 550.060 toneladas em 2022, o que representa 63,93% de todo peixe produzido no período do ano passado (PEDRINI et al., 2023). Portanto, é um peixe que além de estar fornecendo segurança alimentar, movimenta uma cadeia de valor importante na economia, fazendo parte da cultura local por ter carne altamente aceita e apreciada (MILANEZ et al., 2019).

A tilápia-do-Nilo é conhecida por se adaptar a diversas condições ambientais, sendo principalmente cultivada em água doce, mas com relatos de produção a diferentes salinidades, versatilidade que faz com que possa se desenvolver em muitos lugares ao redor do mundo (LEONARD; SKOV, 2022; UEHARA et al., 2022). A tilápia-do-Nilo apresenta taxa rápida de crescimento, atingindo os tamanhos de comercialização rapidamente, gerando lucro e retorno do investimento em tempos menores do que comparado com *Cyprinus carpio*, *Labeo rohita*, *Sarotherodon melanotheron*, *Astyanax lacustris*, entre outros peixes (OBIRIKORANG et al., 2019; ZUH; ABOBI; CAMPION, 2019; IFEDAYO; ADEWALE; THOMAS, 2020; SHABAN ET AL, 2022; HAZARIKA et al., 2023; MA et al., 2023; MARTINS et al., 2023).

O hábito alimentar onívoro da tilápia-do-Nilo permite que ela se adapte facilmente à utilização de alimentos artificiais, dispensando a necessidade de treinamento. Isso torna viável a suplementação com proteínas de origem vegetal, que geralmente são mais econômicas em comparação às proteínas de origem animal (TROSVIK et al., 2013). Além disso, a tilápia-do-Nilo possui a capacidade de se reproduzir em cativeiro, reduzindo os custos de produção, uma vez que não é necessário o uso de hormônios para induzir a reprodução dos peixes, fazendo com que seja possível evitar a constante captura de peixes do meio natural (GICHURU; MANYALA; RABURU, 2019; A. KHALLAF et al., 2020)

Por outro lado, na busca por aumentar a quantidade de carne de peixe produzida, os pesquisadores têm optado por desenvolver técnicas que aumentassem a eficiência alimentar da tilápia-do-Nilo. Estas técnicas incluem a incorporação de aditivos nas dietas, a formulação de dietas específicas, o uso de ingredientes alternativos, bem como a melhoria na adaptação às

tecnologias de cultivo avançadas, tais como sistema de biofloc, RAS (Recirculating Aquaculture Systems) e aquaponia (ABIZAKA; MAHASRI; NINDARWI, 2021; ZAMINHAN-HASSEMER et al., 2022; DURIGON et al., 2023; MAHER et al., 2023; WANGKAHART et al., 2023), lembrando que tem sido demonstrado que o uso de aditivos pode gerar efeitos positivos na saúde dos peixes e potencializar seus parâmetros de desempenho (COSTA et al., 2020; CARNEIRO et al., 2021).

Entre as ferramentas utilizadas para aumentar a produtividade da produção da tilápia, os aditivos são compostos adicionados nas dietas, com a finalidade de melhorar o valor nutricional do produto final ou gerar benefícios na saúde e/ou desempenho do animal (ORSO et al., 2022; SANAA; MUSTAFA; AL-FARAGI, 2022; HOSEINIFAR et al., 2023). Nesse sentido, os óleos essenciais (OE) são uma categoria de aditivos, os quais são concentrados alcoólicos produzidos por hidrodestilação e destilação a vapor, a partir de plantas aromáticas (FERRENTINO et al., 2020; GHOLAMIPOURFARD; SALEHI; BANCHIO, 2021) Os OE são substâncias concentradas que possuem o odor característico das plantas das quais foram extraídas, e que abrangem uma mistura de compostos biologicamente ativos com propriedades benéficas para os animais, tais como o aumento da digestibilidade do alimento, estimulação do apetite, diminuição da susceptibilidade a bactérias patogênicas, entre outras (ROOMIANI et al., 2019; HAM et al., 2020; FAHEEM et al., 2022). Adicionalmente, os OE são uma alternativa interessante no estudo da substituição dos antibióticos e pesticidas, compostos que se tornaram poluentes constantes da água e geraram aumento da resistência a antimicrobianos (M. DOMINGUES; SANTOS, 2019).

A hortelã-pimenta (*Mentha piperita*) é uma planta amplamente estudada, e seu óleo essencial (OEHP) tem diversos compostos bioativos na composição, que podem ao melhor funcionamento do sistema digestivo dos peixes (GHOLAMIPOURFARD; SALEHI; BANCHIO, 2021; MALEKMOHAMMAD et al., 2021; SOUZA et al., 2022). Os efeitos da suplementação com OEHP podem ser benéficos para o intestino através dos mecanismos de aumento da motilidade intestinal (DOMINGUES et al., 2022; LEI et al., 2022), aumento da produção de enzimas digestivas (ROZZA et al., 2021; MAGOUZ et al., 2022) e um efeito antiespasmódico que ajuda a relaxar a musculatura intestinal para melhor digestão e absorção de nutrientes (AMATO; SERIO; MULÈ, 2014; WANG et al., 2016; CHUMPITAZI; KEARNS; SHULMAN, 2018). Além disso, é importante mencionar que têm sido relatados efeitos antioxidantes, antibacterianos, anestésicos, entre outros a partir da suplementação com

OEHP (BRANDÃO et al., 2021; COSTA et al., 2020; DAWOOD et al., 2020; HOSEINI et al., 2020; HOU et al., 2022a).

Além disso, é importante o principal componente do OEHP, o mentol, pode exercer um efeito protetor no fígado da tilápia-do-Nilo, uma característica que já foi observada em outras espécies. Isso se deve à sua capacidade antioxidante, propriedades anti-inflamatórias, influência na modulação das enzimas hepáticas e melhoria da circulação sanguínea (SINGH; SHUSHNI; BELKHEIR, 2015; HOU et al., 2022a; MAGOUZ et al., 2022). Portanto, é crucial compreender a relação entre a incorporação do OEHP e a melhoria dos parâmetros histológicos da tilápia-do-Nilo, além de determinar se essa inclusão apresenta efeitos benéficos ou prejudiciais para a espécie. Este estudo busca se aproximar da definição das dosagens ideais para *O. niloticus* (CHAGAS et al., 2020; DOS ANJOS; ISAAC, 2020; PADALA et al., 2021), uma vez que as características da dieta podem ter um impacto significativo nos parâmetros de desempenho dos peixes, e o custo do alimento balanceado é a maior despesa na produção (GULE; GEREMEW, 2022).

Em vista que no intestino, os enterócitos são o local de maior absorção dos nutrientes, e que ele muda sua conformação celular diante mudanças na dieta e nas condições fisiológicas, é de suma importância realizar uma análise histológica detalhada quando se visa fazer um estudo nutricional. Essa análise envolve a observação ao microscópio de uma porção transversal do tecido, utilizando colorações específicas que permitem a diferenciação dos compostos presentes dentro e fora das estruturas microscópicas deste órgão. Este exame histológico visa entender, de forma mais específica, as alterações na morfologia e nas características celulares do intestino em resposta às mudanças na dieta e nas condições fisiológicas (OBIRIKORANG et al., 2019; PICOLI et al., 2019; CAVALCANTE et al., 2020).

Acredita-se que os efeitos dos aditivos alimentares na tilápia-do-Nilo ocorram devido ao aumento da área de superfície de absorção intestinal, o que pode resultar em um desempenho superior devido à otimização da utilização de nutrientes (VALLADÃO et al., 2017; MAGOUZ et al., 2022). Por outra parte, considera-se que um estudo complementar válido é a avaliação histológica do fígado, o principal órgão do metabolismo do peixe, com o objetivo de quantificar se a inclusão deste aditivo pode gerar dano hepático ou se pelo contrário, graças ao efeito antioxidante e antibacteriano descrito na literatura, podem ser encontrados benefícios na histologia do fígado da tilápia-do-Nilo (AHMED; MOSTAFA; EL-SANHOURY, 2016; ZHAO et al., 2022). Portanto, o alvo desse trabalho de pesquisa foi avaliar o efeito da

suplementação com OEHP na histomorfometria intestinal e hepática da tilápia-do-Nilo (*Oreochromis niloticus*).

CAPÍTULO 1: Revisão de Literatura

1.1 Óleos essenciais

Os óleos essenciais (OE) são compostos naturais extraídos de plantas aromáticas, tais como manjeriço, tomilho, hortelã-pimenta, alecrim, lavanda, citronela, verbena, cânfora, entre outras (AYDIN; BARBAS, 2020). Nas plantas, esses óleos são sintetizados nas flores, folhas, frutos e raízes, e são armazenados em células especializadas tais como ductos resinosos, glândulas ou tricomas (CARVALHO NETA et al., 2021). Os OE são voláteis, de estrutura molecular complexa e líquidos à temperatura ambiente, com a característica de serem solúveis em compostos lipídicos, álcool, solventes orgânicos e outras substâncias hidrofóbicas, além de possuir fragrância forte (M. DOMINGUES; SANTOS, 2019; AYDIN; BARBAS, 2020).

Do ponto de vista químico, as moléculas funcionais presentes nos OE são classificadas predominantemente como compostos pertencentes à família dos terpenos. Vale ressaltar que quando apresentam átomos de oxigênio na sua estrutura, esses compostos constituem o grupo mais extenso de substâncias naturais, contando com mais de 30.000 estruturas diversas. É interessante notar que todos esses compostos são derivados do composto isopreno (BREITMAIER, 2006; ORSO et al., 2022). Os OE são hidrocarbonetos e seus derivados oxigenados (álcoois, aldeídos, éteres e cetonas), no entanto, podem apresentar elementos tais como nitrogênio e enxofre, mas sempre cumprindo a característica de ter um baixo peso molecular (SANTOS et al., 2022; SILVA, 2022).

Os OE podem ter quimiotipos diferentes, toda vez que estes compostos são extraídos de plantas que modificam sua composição química por motivos de adaptação a uma condição ambiental específica, sem modificar significativamente seu fenótipo. Alguns exemplos conhecidos de quimiotipos diferentes nos OE são: eugenol, cinamaldeído, timol, carvacrol, linalool, linalil acetato, citronelal, piperitona, mentol e geraniol, entre outros (SILVA et al., 2019a; LLINARES PALACIOS et al., 2021; ORSO et al., 2022).

Além disso, é importante mencionar que os benefícios fisiológicos dos OE têm gerado interesse e aplicações na saúde animal y humana, na agricultura e nas indústrias cosmética e

alimentar (AHMADIFAR et al., 2021; GHOLAMIPOURFARD; SALEHI; BANCHIO, 2021; HARO-GONZÁLEZ et al., 2021; MARQUES, 2021; SOUZA, 2021). Mais especificamente, os efeitos benéficos dos OE dividem-se em digestivos, antioxidantes, antibacterianos, analgésicos, anti-inflamatórios, fungicidas, imunomoduladores, entre outros (RONCATI, 2019; AYDIN; BARBAS, 2020; SHOURBELA et al., 2021; SOARES; ALEGRE, 2022). Por outra parte, é importante ter em mente que embora os OE tenham diversas funções biológicas, são considerados metabólitos secundários, uma vez que aparentemente a planta não precisa deles para seu desenvolvimento e sobrevivência (COSTA et al., 2020; ORSO et al., 2022).

Diversos estudos têm sido realizados em peixes para determinar o efeito da utilização dos OE na saúde e desempenho dos peixes e o estudo da sua inclusão em dietas tem mostrado benefícios importantes para o desempenho, uma vez que o ganho de peso, a taxa de conversão alimentar e a taxa específica de crescimento têm sido melhoradas em peixes de água doce e salgada em diferentes fases, sob alimentação com dietas que apresentam óleos essenciais (GARCÍA BELTRÁN et al., 2020; GHAFARIFARSANI et al., 2022; MAGOUZ et al., 2022). Em um estudo de Zhang e colaboradores (2020), foi relatado o aumento na atividade das enzimas digestivas, e a melhora da capacidade antioxidante com estímulo nos efeitos imunomoduladores, além de maior resistência a doenças em juvenis de carpa-koi (*Cyprinus carpio* var. koi).

Por outro lado, a inclusão de 200 mg/kg de óleo essencial de *Satureja hortensis* melhorou o desempenho de *Rutilus caspicus*, além da atividade enzimática, capacidade antioxidante medida por biomarcadores, resposta imune e resistência ao estresse por mudanças na salinidade da água (GHAFARIFARSANI et al., 2022). Em relação a essas funções, foi feito um ensaio com OE de orégano em *Spartus aurata*, no qual foi observado que a inclusão de 0,5-1 % melhora a imunidade humoral e celular, por conta do aumento da IgM, melhora a atividade bactericida no muco da pele e melhora a atividade das proteases séricas, além de apresentar incremento significativo da habilidade fagocítica dos leucócitos do rim anterior (GARCÍA BELTRÁN et al., 2020). Por outro lado, em um trabalho realizado com terpinen-4-ol, carvacrol e timol, em Jundiá (*Rhamdia quelen*) desafiados com *Aeromonas hydrophila*, foi observado aumento significativo da taxa de sobrevivência dos peixes desafiados, mostrando os efeitos benéficos desses compostos no aumento da imunidade (DA CUNHA et al., 2019).

Em estudos feitos com truta-arco íris (*Oncorhynchus mykiss*) foi relatado efeito anestésico profundo na concentração de 200 mg/l e sedação em 50 mg/l, mostrando a

viabilidade da utilização do óleo essencial de *Coriandrum sativum* sem achados patológicos nos peixes tratados com o coentro (YIGIT; KOCAAYAN, 2023). Em um estudo realizado por Abdel-Latif e colaboradores (2020) foi determinado que a inclusão na dieta de 15g/kg de óleo essencial de orégano OEO, gera efeito hepatoprotetor sem sinais de inflamação e adicionalmente melhora significativa no crescimento de alevinos da carpa-comum (*Cyprinus carpio*) por efeito da modulação da secreção de enzimas hepáticas e da capacidade antioxidante do peixe. Com os estudos mencionados é possível ter uma noção das principais funções biológicas observadas na pesquisa no estudo dos OE e seus efeitos amplamente descritos.

1.2 OEHP e seu uso na alimentação dos peixes

A hortelã-pimenta (HP) é uma planta amplamente reconhecida da família *Lamiaceae*, conhecida e consumida em todo o mundo devido às suas propriedades e aplicações biológicas (MAHENDRAN; RAHMAN, 2020; ZHU, 2020). A HP está caracterizada por conter aproximadamente 0,1-1% do seu peso em óleo essencial, composto que tem mais de 30 substâncias bioativas (VERMA et al., 2011; FEJÉR et al., 2018). Essas substâncias bioativas têm sido objeto de estudos devido às suas propriedades antioxidantes, antimicrobianas, antiespasmódicas, anti-helmínticas e terapêuticas (YILMAZTEKIN et al., 2019; EFTEKHARI et al., 2021; GHOLAMIPOURFARD; SALEHI; BANCHIO, 2021; PELVAN et al., 2022). É importante considerar, que a composição do OEHP pode variar conforme a localização, fase fenológica e tempo de colheita da planta, destacando-se, no caso do Brasil, o mentol (27,5%) e o mentofurano (22,5%) como componentes predominantes (DE OLIVEIRA HASHIMOTO et al., 2016).

O OEHP está constituído principalmente por mentol, um composto com função antioxidante e antibacteriana que em doses excessivas pode gerar danos nas membranas celulares eucarióticas por efeito da modulação da apoptose e a diferenciação celular, interferindo na tradução de proteínas e nas enzimas hepáticas, por meio de uma mudança na incorporação de íons, especialmente de hidrogênio, potássio e cálcio (KAMATOU et al., 2013; FERREIRA et al., 2019; DAWOOD et al., 2020; ALHO DA COSTA et al., 2022; MAGOUZ et al., 2022).

A seguir serão abrangidos os principais efeitos de OEHP nos peixes, já relatados na literatura:

1.2.1. Efeitos no desempenho:

O principal efeito benéfico da suplementação com OEHP nos peixes é no sistema gastrointestinal pela promoção da motilidade intestinal e a regulação da secreção de enzimas digestivas, resultando em um incremento significativo na absorção de nutrientes provenientes da dieta. Esse processo culmina em um aumento dos níveis de aminoácidos disponíveis na corrente sanguínea, prontos para serem utilizados na construção dos tecidos corporais e, por conseguinte, resulta em um aumento na taxa de ganho diário de peso, na redução do tempo necessário para atingir o peso de abate e na melhoria da eficiência na conversão alimentar (VALLADÃO et al., 2017; ABDEL-LATIF et al., 2020; LEI et al., 2022).

Um trabalho realizado na Índia mostra como a suplementação ao 2% com OEHP na dieta gerou aumento significativo no ganho de peso, na taxa de crescimento e na taxa de sobrevivência em *Labeo rohita*, diminuindo a taxa de conversão alimentar (PADALA et al., 2021). Outro estudo, realizado em *Catla catla*, faz evidenciar um aumento significativo nos parâmetros de crescimento e um aumento na proteção do DNA após a suplementação com o OEHP em combinação com o probiótico *Bacillus coagulans*, mesmo diante de desafios com *A. hydrophila* (SALUJA; BHATNAGAR, 2023). No estudo de (DAWOOD et al., 2020) e colaboradores (2020b) também foi possível evidenciar aumento dos parâmetros de desempenho e da eficiência alimentar na tilápia-do-Nilo, alimentada com OEHP, por efeito de uma digestão e absorção aprimorada a causa da presença do OE no intestino do peixe.

1.2.2. Efeitos antibacterianos:

Mimica-Dukić e colaboradores (2003) demonstraram que o óleo essencial de *M. piperita* tem efetividade na ação antibacteriana, especialmente contra cepas resistentes de *Escherichia coli*, *Shigella sonnei* e *Micrococcus flavus*. Os mecanismos da ação antibacteriana do óleo essencial de *M. piperita* têm sido determinados experimentalmente, como por exemplo a diminuição na produção de enterotoxina estafilocócica B (TASSOU; KOUTSOUMANIS; NYCHAS, 2000; SOLÓRZANO-SANTOS; MIRANDA-NOVALES, 2012). Em um trabalho de (CHAGAS et al., 2020) e colaboradores (2020), foram avaliados 20 isolados de *Aeromonas spp.* (uma bactéria de importância na aquicultura) e foi possível evidenciar que o óleo essencial de *M. piperita* tem efeito inibitório contra 12 deles a concentrações mínimas bactericidas que estão na faixa dos 1.250 e 16.666,7 µg/ mL.

Outro exemplo relacionado é o composto carvacrol, encontrado na planta *Origanum vulgare*, que apresenta propriedades antibacterianas. Este composto é capaz de induzir um colapso na força próton-motriz das bactérias, esgotando suas reservas de ATP disponíveis, o que, por sua vez, leva à apoptose celular. Além disso, o carvacrol inibe a síntese da proteína flagelina, que desempenha um papel importante na locomoção das bactérias flageladas (REIS et al., 2020; HOU et al., 2022b; ZHANG et al., 2022). No estudo conduzido por (HOU et al., 2022b) e colaboradores (2022), foram descritos os mecanismos pelos quais o óleo essencial obtido a partir da planta *M. piperita* tem eficácia na inibição do crescimento de bactérias como *Salmonella typhimurium* e *Vibrio parahaemolyticus*. Essa ação se deve principalmente ao aumento da permeabilidade da membrana celular, que resulta na saída de íons de potássio e alguns nucleotídeos, levando à geração de pressão osmótica significativamente elevada e, conseqüentemente, à morte celular.

Por outro lado, em um estudo feito com o composto cinamaldeído, um tipo de fenilpropanóide presente no OEHP, foi possível demonstrar o efeito de inibição que tem esta molécula na síntese da proteína FtsZ, que desempenha um papel crucial no processo de divisão celular, sendo o mecanismo de ação que permite o controle eficaz das populações bacterianas. (SILVA-SANTOS et al., 2023). Adicionalmente, o cinamaldeído também demonstrou a capacidade de reduzir os fatores de virulência de alguns organismos, em particular as acil-homoserina lactonas e os autoindutores-2, que são compostos responsáveis pela modulação direta do *Quorum sensing* dos microrganismos (DOMADIA et al., 2007; BRACKMAN et al., 2008; BARBOSA, 2019; YANG et al., 2022).

Os mecanismos subjacentes à ação antibacteriana do OEHP tem sido determinados em diversos estudos, incluindo a inibição da atividade de proteases extracelulares, a supressão da expressão de lipopolissacarídeos e a redução da produção de listeriolisina O (SILVA et al., 2019b; NWABOR et al., 2021; PELVAN et al., 2022). No geral, a maioria dos OE que demonstram efeitos antibacterianos, agem promovendo o aumento da permeabilidade da membrana celular das bactérias, facilitando a saída de moléculas cruciais para os microrganismos e permitindo a entrada de água na célula, o que pode causar danos (HOU et al., 2022b). Em estudos relacionados, tem sido comprovada a ação antimicrobiana do OEHP em concentrações mínimas inibitórias relativamente baixas contra *Escherichia coli*, *Klebsiella pneumoniae* (gram negativas) e *Staphylococcus aureus* e *Streptococcus pyogenes* (gram positivas) (TARIQ et al., 2019). Além disso, observou-se que o OEHP exerce ação

antimicrobiana ao inibir a formação de biofilmes em *Candida albicans* e *Pseudomonas aeruginosa*, apontando para a possibilidade de usar o OEHP como sinergista nos tratamentos de peixes (SANDASI et al., 2011).

1.2.3. Efeitos antioxidantes:

O OEHP exibe ação antioxidante através de compostos como o mentol, fenóis e flavonoides. Esses componentes têm a capacidade de proteger os tecidos contra o estresse oxidativo, atuando no sequestro de radicais livres, estimulando a regeneração de outros compostos antioxidantes e quelando metais que podem desencadear a formação de radicais livres. Essa variedade de ações antioxidantes torna o OEHP um recurso valioso na proteção celular contra danos causados por espécies reativas de oxigênio (MCKAY; BLUMBERG, 2006; JURIC' et al., 2021). Entre as variedades de OE das plantas do gênero *Mentha spp.* tem sido evidenciado que a espécie *M. piperita* possui o OE com a maior atividade biológica de sequestro de radicais livres, avaliada por meio da medição da atividade sequestrante sobre os radicais 2,2-difenil-1-picrilhidrazil e OH (MIMICA-DUKIĆ et al., 2003). (DE SOUSA BARROS et al., 2015) e colaboradores (2015) sugerem que a capacidade antioxidante pode-se apresentar pelo alto conteúdo de monoterpenos altamente oxigenados, concordando com as descobertas do trabalho de (RASOOLI et al., 2008) e colaboradores (2008) que detectaram efeito de redução de radicais livres após adição de OEHP. Este OE também tem a capacidade de inibir a peroxidação lipídica na gordura dos peixes (GHOLAMIPOURFARD; SALEHI; BANCHIO, 2021), o que ajuda a proteção das membranas celulares e a conservação da função de órgãos importantes.

1.2.4. Efeitos imunoestimulantes:

Os ingredientes alternativos nas dietas que podem modular o sistema imunológico despertam interesse devido ao seu potencial efeito na melhoria do desempenho do animal. Como evidenciado na literatura, a inclusão adequada do OEHP leva à ativação do sistema complemento (VALLADÃO et al., 2017). A hortelã-pimenta é conhecida como uma planta medicinal por seus efeitos de melhora no bem-estar geral dos indivíduos, avaliados por meio da suplementação do óleo essencial desta planta, com resultados significativamente positivos em termos de aumento no hematócrito, leucócitos e da hemoglobina em níveis de 2g/kg, além de ter sido que quando avaliados em outras espécies, no geral causam melhoria dos parâmetros sanguíneos, melhorando a resistência a doenças (RIBEIRO et al., 2018; PADALA et al., 2021;

PELVAN et al., 2022). Em um estudo que avaliou a adição do óleo essencial de *Mentha longifolia* à dieta da truta-arco-íris (*Oncorhynchus mykiss*), evidenciou-se melhoria nos parâmetros hemato-bioquímicos e uma notável ativação do sistema imunológico do peixe em resposta ao desafio com a bactéria *Yersinia ruckeri*. Isso aconteceu por um aumento significativo no número de glóbulos brancos, responsáveis pela digestão de resíduos celulares e pelo estímulo aos linfócitos para combater patógenos, além de uma evidente modulação na produção de enzimas, incluindo a lisozima, que desempenha um papel crucial na eliminação de patógenos. Esses resultados sugerem a eficiência da inclusão de óleos essenciais em melhorar a saúde dos peixes. (HEYDARI; FIROUZBAKHS; PAKNEJAD, 2020).

1.2.5. Efeitos antifúngicos:

Em condições de laboratório OEHP tem mostrado atividade fungicida e fungistática em termos de concentração fungicida mínima maior do que o produto comercial tradicional bifonazol (MIMICA-DUKIĆ et al., 2003). A inibição do crescimento dos fungos pode estar determinada pela interferência com a integridade da membrana celular, afetando os processos de transporte de moléculas, comprometendo sua sobrevivência. Também tem sido evidenciado que o OEHP tem ação contra a proliferação do micélio do fungo, evitando o crescimento das hifas e o desenvolvimento de esporas, evitando que se espalhem pelo organismo do peixe (ADEL et al., 2020).

1.2.6. Efeitos antiparasitários:

Pela presença do mentol, o OEHP tem capacidade antiparasita, toda vez que a composição química do mentol e sua estrutura afetam o sistema nervoso do parasita, interferindo com as vias de sinalização e neurotransmissão, o que pode levar à paralisia do organismo. Nesse mesmo sentido, alguns compostos do OEHP podem ter diretamente ação citotóxica para os parasitas, afetando a membrana celular e suas estruturas internas.

Em *Colossoma macropomum* foi avaliado o efeito do tratamento com OEHP contra o parasita *Piscinoodinium pillulare*, com resultados eficazes em concentrações entre 20 e 40 mg/L (FERREIRA et al., 2019). Segundo (COSTA et al., 2020) e colaboradores (2020) o OEHP apresenta efeito contra parasitas, eliminando por completo a presença de *Neoechinorhynchus buttnerae* após duas horas na concentração de 540 mg/L, aumentando também os parâmetros sanguíneos de *C. macropomum*. No maior peixe de escama de água doce (*Arapaima gigas*) também tem sido avaliado o efeito dos banhos de imersão, e nesses

estudos foi possível comprovar uma ação antiparasitária contra platelmintos da classe *Monogenea* (ação antiparasitária) (MALHEIROS et al., 2016).

1.2.7. Efeitos anestésicos e sedativos:

Um anestésico ideal para peixes é aquele que consegue induzir a anestesia rapidamente e, após os procedimentos necessários, permite que o peixe se recupere prontamente, retornando ao seu estado normal sem danos, em água de recuperação isenta de resíduos de óleo essencial (CAN; SÜMER, 2019; PURBOSARI et al., 2019; ALHO DA COSTA et al., 2022). Esse critério foi comprovado em estudos envolvendo o jundiá (*Rhamdia quelen*), nos quais foi demonstrada a capacidade do óleo essencial de hortelã-pimenta (OEHP) de atuar como anestésico em concentrações não tóxicas para as brânquias, com níveis de até 80 mg/L (SPANGHERO et al., 2019).

Em um estudo realizado com *C. macropomum*, foram investigados os efeitos anestésicos proporcionados por óleos essenciais de três plantas distintas: *Aloysia triphylla*, *Lippia sidoides* e *Mentha piperita*, demonstrando eficácia em concentrações de 150 mg/L, 30 mg/L e 90 mg/L, respectivamente. É relevante mencionar que não foram observados danos irreversíveis nas brânquias dos peixes, como necrose ou fibrose. Os danos reversíveis que foram registrados incluíram hipertrofia e hiperplasia do epitélio lamelar, fusão lamelar e proliferação de células cloreto (BRANDÃO et al., 2021). Além disso, em um estudo posterior com a mesma espécie, foram identificados efeitos positivos na redução do estresse durante o transporte quando o óleo essencial foi adicionado à água, juntamente com uma notável melhoria nos parâmetros de qualidade da água (BRANDÃO et al., 2022).

Tem sido comprovado que o OEHP é capaz de induzir um estado de anestesia completa em menos de 4 minutos após a administração, com uma rápida recuperação em menos de 10 minutos, quando utilizado em concentrações de 80 mg/L. É relevante ressaltar que essa anestesia não gerou nenhuma mortalidade entre os indivíduos avaliados, e que a análise histológica do estado das brânquias, um critério crucial na avaliação da adequação de um anestésico para uma determinada espécie, corroborou esses resultados positivos nos peixes (SPANGHERO et al., 2019). Considera-se que o efeito anestésico do OEHP pode gerar-se pela inibição dos canais de sódio e cálcio dependentes de voltagem dos neurônios, impedindo a transmissão do impulso elétrico responsável pela sensação de dor, especialmente por ação no

receptor TRPM8 (MAHIEU et al., 2007; KAMATOU et al., 2013; ALHO DA COSTA et al., 2022).

1.3 Efeitos nos tecidos intestinais e hepáticos:

As características químicas do OEHP lhe conferem atividades biológicas que se consideram benéficas para os peixes e as quais podem ser quantificadas mediante a análise histológica do intestino dos peixes (VALLADÃO et al., 2017; ROMANO et al., 2021). Para avaliar o grau de segurança da inclusão do OEHP é importante avaliar medidas morfométricas e anormalidades morfológicas das células entéricas, levando em consideração que o OEHP suplementado na dieta atua diretamente sobre a mucosa do trato digestivo, favorecendo a digestão dos nutrientes ou danificando suas membranas diante dosagens excessivas (MOHAMMADI et al., 2020; ÖZEL et al., 2022). O desenvolvimento do epitélio entérico devido à inclusão positiva de um novo ingrediente na dieta está relacionado ao aumento no número de enterócitos, células caliciformes e células enteroendócrinas, bem como ao aumento das medidas de altura e largura das vilosidades intestinais (DO NASCIMENTO VEIGA et al., 2020; CHUNG et al., 2021). Cada vez que uma membrana integral apresenta vilosidades maiores, sua capacidade de absorção e retenção de nutrientes é aprimorada, o que se reflete em um melhor desempenho, bem-estar e saúde dos peixes (SILVA et al., 2010; SANTOS; MARECO; DAL PAI SILVA, 2013; PICOLI et al., 2019). Outros aspectos avaliativos de grande importância na histologia intestinal são a presença de células caliciformes e o tipo diferente de mucinas contidas nelas, a medição da espessura da lâmina própria e a medição da altura e largura das vilosidades (histomorfometria), os quais são os parâmetros mais comumente utilizados nos estudos que visam determinar o efeito da inclusão de uma matéria prima ou aditivo na dieta de um animal, uma vez que entre maiores sejam essas vilosidades, maior é a capacidade de absorção de nutrientes, melhorando o desempenho do peixe (PICOLI et al., 2019). Adicionalmente, é importante mencionar que um aumento das células caliciformes melhora a capacidade de defesa do animal, uma vez que a principal função dessas células é produzir glicoproteínas de lubrificação (muco) que funcionam como barreira física e aporta adicionalmente substâncias antibacterianas como peptídeos antimicrobianos (MOHAMMADI et al., 2020). O muco também aumenta a barreira de proteção contra patógenos, que ao mesmo tempo evita danos físicos no epitélio intestinal. Por outro lado, é importante mencionar que uma proliferação excessiva de células caliciformes pode ser um indicativo de inflamação intestinal, fato pelo qual é importante o monitoramento das mudanças

na morfologia dos tecidos, com a finalidade de recomendar doses que sejam seguras para a tilápia-do-Nilo (CORTEZ et al., 2020; ALESCI et al., 2022).

Em um estudo feito com Carpa comum (*Cyprinus carpio* L.), foi utilizado o óleo essencial de orégano (*Origanum vulgare*) como aditivo na dieta e foi feito uma análise histomorfométrica avaliando altura e largura das vilosidades, profundidade das criptas e espessura da túnica muscular, em conjunto com uma análise de desempenho. Foi possível determinar que a inclusão deste óleo essencial melhora significativamente o desempenho da Carpa possivelmente por um aumento significativo da altura e largura das vilosidades e da profundidade das criptas, com ausência de danos inflamatórios e de mudanças nos arranjos das células caliciformes e do epitélio colunar (ABDEL-LATIF et al., 2020).

No intestino, as mucinas são as moléculas glicoproteínas produzidas nas células caliciformes do intestino do peixe, as quais formam o muco de proteção que lubrifica as paredes epiteliais evitando danos por parte das enzimas digestivas (BENKTANDER et al., 2019). As mucinas podem ser ácidas, neutras ou mistas e a sua proporção depende de fatores fisiológicos e do alimento (PADRA et al., 2019).

O fígado é um dos órgãos centrais da fisiologia do peixe e sua unidade funcional são os hepatócitos, os quais estão arrançados em cordões duplos entre capilares sinusoidais, que em condições normais apresentam máximo dois núcleos arredondados na região central do citosol (CAVICHIOLO, 2009). Em alguns peixes, é evidenciada uma diminuição na área do núcleo e do citosol do hepatócito, onde é possível afirmar que aqueles peixes de onde foram extraídos os tecidos estavam em um regime alimentar abaixo dos níveis adequados para o correto desenvolvimento, o qual é um indicativo de falta de bem-estar, desencadeando-se em baixo desempenho (PICOLI et al., 2019). Por outro lado, em peixes sobrealimentados, pode ser visto nos cortes histológicos um aumento no tamanho do hepatócito e um deslocamento do núcleo para os laterais por conta da acumulação excessiva de lipídeos e glicogênio no citoplasma (TADDESE et al., 2014; YIGIT; KOCAAYAN, 2023). Um estudo histológico em *Anoplopoma fimbria* foi demonstrado que a inclusão de uma matéria possivelmente prejudicial nutricionalmente para o peixe, pode gerar hiperplasia severa do ducto biliar, pleomorfismos nucleares, megalocitose e hipertrofia (RHODES; JOHNSON; MYERS, 2016).

Em um trabalho com tambaqui (*Colossoma macropomum*) foi utilizado o óleo essencial de Gengibre (*Zingiber officinale*), gerando um aumento no número de leucócitos, hemoglobina

e trombócitos, reduzindo os níveis de ALT e AST (sinal de melhora hepática) sem afetar a morfologia hepática nem a altura das vilosidades intestinais em níveis máximos de 0,5 mL/kg dieta (CHUNG et al., 2021). Em um estudo feito em pacamã (*Lophiosilurus alexandri*) foi avaliada a suplementação com óleo essencial de orégano (*Origanum vulgare*) na dieta, onde evidenciou-se melhora no desempenho, na retenção corporal de proteína e na hiperplasia muscular desses animais sem comprometer aspectos morfológicos e morfométricos do intestino ou do fígado do peixe (CARNEIRO et al., 2021). No caso do surubim (*Pseudoplatystoma reticulatum*) foram relatados efeitos imunomodulatórios positivos após uma inclusão dietária de gengibre (*Zingiber officinale*) sem afetar os parâmetros histomorfométricos do fígado de este peixe (ALMEIDA et al., 2021).

1.4 Tilápia-do-Nilo, (*Oreochromis niloticus*)

A tilápia-do-Nilo da ordem dos perciformes, é um peixe neotropical de origem africana que está presente em sistemas de criação ao redor do mundo todo, onívoro com preferências fitoplanctófagas, o qual apresenta estratégia reprodutiva *K* e em condições de temperatura adequadas (~25 C°), é capaz de se reproduzir durante o ano inteiro, além disso, a carne da tilápia-do-Nilo é muito aceita pelas suas boas características organolépticas, a qual tem musculatura predominantemente branca e não apresenta espinhos em forma de “Y”, e por questões de desempenho, é cultivada em populações monosexo masculinas (SILVA et al., 2010, p. 2; MEHANNA; DESOUKY; MAKKY, 2020; EL-BOKHTY; FETOUH, 2023a, 2023b; WUBIE; TESHOME; TESFAYE, 2023). A tilápia-do-Nilo é o terceiro peixe mais cultivado do mundo (FAO, 2022) e o mais cultivado do Brasil (PEIXE BR, 2023), representando uma importante fonte de proteína adequada para consumo humano e fonte de renda para comunidades vulneráveis (FAO, 2022). No Brasil, a criação deste peixe tem sido nos últimos anos o principal produto da produção aquícola nacional representando o destaque de 2020 com crescimento de 12,5% em relação ao ano anterior e atingindo uma produção total de 550.060 toneladas, o que representa 63,93% de participação na produção nacional, ou seja, aproximadamente 6 de cada 10 peixes cultivados no Brasil, são tilápias (PEIXE BR, 2023). Em relação à aptidão de exploração, a tilápia é um peixe que se adapta a sistemas de criação extensivos, semi-intensivos, intensivos e superintensivos por conta do seu alto desempenho produtivo, reprodução em cativeiro e tolerância a situações de estresse tais como altas densidades de criação (DAWOOD et al., 2020).

Os componentes das dietas podem modificar a composição e o comprimento da tilápia-do-Nilo e melhorar seu desempenho (FURUYA; FURUYA, 2010; BAYISSA et al., 2021). Levando em consideração que o maior custo da produção de tilápia é a ração, é importante desenvolver alimentos balanceados que aumentem a produtividade do peixe e sejam adequados para o animal, suprimindo todas as necessidades nutricionais para um correto desenvolvimento que leve a cumprir os objetivos produtivos (GULE; GEREMEW, 2022).

1.5. Efeitos do OEHP na tilápia-do-Nilo.

Embora os estudos da inclusão de OEHP na tilápia-do-Nilo sejam escassos, tem sido relatado que o OEHP tem potencial para ser implementado em dietas para este peixe, porque mesmo com concentrações baixas, é capaz de gerar benefícios na saúde e nos parâmetros imunológicos, o que pode representar uma oportunidade de oferecer moléculas com muitos benefícios comprovados a baixo custo (VALLADÃO et al., 2017). Em um estudo realizado com suplementação dietética do OEHP na tilápia-do-Nilo, foi possível evidenciar efeito benéfico, uma vez que o nível de 0,125% desse óleo essencial na dieta aumentou significativamente a sobrevivência dos peixes e ajudou a manter o comportamento alimentar adequado após o desafio na cavidade celômica com *Streptococcus agalactiae*, toda vez que aumenta a resistência dos peixes sem afetar seus parâmetros hemato-imunológicos (DE SOUZA SILVA et al., 2019).

Baseados nos resultados do estudo de Oliveira Hashimoto e colaboradores (2016) podemos evidenciar que o uso do óleo essencial de hortelã-pimenta em banhos de 40 mg/L gera um efeito anti-helmíntico (e anestésico) na tilápia-do-Nilo medido por meio da redução da infestação de monogeneanos (parasitas) por mortalidade gerando eficácia de 33,33% quando colocados em água e de 41,63% quando colocados em água + DMSO, mas é importante mencionar que os testes de toxicidade para estes banhos devem ser levados a cabo para cada espécie, para evitar danos histológicos principalmente nas lamelas branquiais (DOS ANJOS; ISAAC, 2020).

1.6. Conclusões

Os estudos sobre a inclusão do OEHP na dieta da tilápia-do-Nilo mostram que esse aditivo tem o potencial de melhorar significativamente a saúde e o desempenho neste animal. A suplementação com OEHP promove benefícios no sistema gastrointestinal, aumentando a motilidade intestinal e melhorando a absorção de nutrientes, resultando em maior eficiência na

conversão alimentar e, conseqüentemente, um ganho de peso mais rápido e menor tempo para atingir o peso de abate. Além disso, o OEHP demonstrou efeitos antibacterianos, inibindo o crescimento de bactérias patogênicas, e propriedades antioxidantes, protegendo os tecidos contra o estresse oxidativo. O OEHP também pode atuar como um imunestimulante, aumentando a resistência a doenças e melhorando os parâmetros sanguíneos. Além disso, ele exibe propriedades antifúngicas e antiparasitárias, contribuindo para a saúde geral dos peixes. Assim, o OEHP pode ser usado como um composto eficaz e seguro para os peixes. Os estudos histológicos mostraram que a inclusão do OEHP na dieta pode melhorar a morfologia do intestino e do fígado dos peixes, promovendo a absorção de nutrientes e melhorando o desempenho, sem danificar o fígado. Portanto, o OEHP apresenta um grande potencial como aditivo na alimentação da tilápia-do-Nilo.

1.7. Referências

- A. KHALLAF, E. et al. Effect of climate change on growth and reproduction of Nile tilapia (*Oreochromis niloticus*, L.) from Bahr Shebeen Canal, Delta of Egypt. **Egyptian Journal of Aquatic Biology and Fisheries**, v. 24, n. 5, p. 483–509, 20 ago. 2020.
- ABDEL-LATIF, H. M. R. et al. Dietary oregano essential oil improved the growth performance via enhancing the intestinal morphometry and hepato-renal functions of common carp (*Cyprinus carpio* L.) fingerlings. **Aquaculture**, v. 526, p. 735432, set. 2020.
- ABIZAKA, F. T.; MAHASRI, G.; NINDARWI, D. D. Potential Carbon Thickness on Ammonia Content in Nile Tilapia (*Oreochromis niloticus*) Aquaponics System with Water Spinach (*Ipomoea aquatica*). **World's Veterinary Journal**, v. 11, n. 4, p. 678–684, 2021.
- ADEL, M. et al. Effects of dietary peppermint (*Mentha piperita*) on growth performance, chemical body composition and hematological and immune parameters of fry Caspian white fish (*Rutilus frisii kutum*). **Fish & Shellfish Immunology**, v. 45, n. 2, p. 841–847, ago. 2015.
- ADEL, M. et al. Hemato – Immunological and biochemical parameters, skin antibacterial activity, and survival in rainbow trout (*Oncorhynchus mykiss*) following the diet supplemented with *Mentha piperita* against *Yersinia ruckeri*. **Fish & Shellfish Immunology**, v. 55, p. 267–273, ago. 2016.
- ADEL, M. et al. Antifungal activity and chemical composition of Iranian medicinal herbs against fish pathogenic fungus, *Saprolegnia parasitica*. **Iranian Journal of Fisheries Sciences**, v. 19, n. 6, p. 3239–3254, 1 nov. 2020.
- AGUIAR, G. A. C. C. D. et al. Effects of Dietary Peppermint (*Mentha piperita*) Essential Oil on Growth Performance, Plasma Biochemistry, Digestive Enzyme Activity, and Oxidative Stress Responses in Juvenile Nile Tilapia (*Oreochromis niloticus*). **Fishes**, v. 8, n. 7, 2023.
- AHMADIFAR, E. et al. Benefits of Dietary Polyphenols and Polyphenol-Rich Additives to Aquatic Animal Health: An Overview. **Reviews in Fisheries Science & Aquaculture**, v. 29, n. 4, p. 478–511, 2 out. 2021.

AHMED, A. M. H.; MOSTAFA, M. M. E.; EL-SANHOURY, M. H. S. Effect of Peppermint Extracts Inclusion in Broiler Chick Diet on Chick Performance, Plasma Constituents, Carcass Traits and Some Microbial Populations, Enzymatic Activity and Histological Aspects of Small Intestine. 2016.

ALESCI, A. et al. Detecting Intestinal Goblet Cells of the Broadgilled Hagfish *Eptatretus cirrhatus* (Forster, 1801): A Confocal Microscopy Evaluation. **Biology**, v. 11, n. 9, p. 1366, set. 2022.

ALHO DA COSTA, B. M. P. et al. Integrated behavioural, neurological, muscular and cardiorespiratory response in tambaqui, *Colossoma macropomum* anaesthetized with menthol. **Aquaculture**, v. 560, p. 738553, nov. 2022.

ALMEIDA, R. G. D. S. et al. Dietary supplementation of ginger (*Zingiber officinale*) essential oil exhibits positive immunomodulatory effects on the Neotropical catfish *Pseudoplatystoma reticulatum* without negative effects on fish liver histomorphometry. **Latin American Journal of Aquatic Research**, v. 49, n. 4, p. 595–607, 31 ago. 2021.

AMATO, A.; SERIO, R.; MULÈ, F. Involvement of cholinergic nicotinic receptors in the menthol-induced gastric relaxation. **European Journal of Pharmacology**, v. 745, p. 129–134, 15 dez. 2014.

AYDIN, B.; BARBAS, L. A. L. Sedative and anesthetic properties of essential oils and their active compounds in fish: A review. **Aquaculture**, v. 520, p. 734999, abr. 2020.

BARBOSA, M. P. Atividade antimicrobiana do óleo essencial de camomila romana (*Chamaemelum nobile*). 11 mar. 2019.

BAYISSA, T. N. et al. Nutrient-related metabolite profiles explain differences in body composition and size in Nile tilapia (*Oreochromis niloticus*) from different lakes. **Scientific Reports**, v. 11, n. 1, p. 16824, 19 ago. 2021.

BENKTANDER, J. et al. Effects of Size and Geographical Origin on Atlantic salmon, *Salmo salar*, Mucin O-Glycan Repertoire *[S]. **Molecular & Cellular Proteomics**, v. 18, n. 6, p. 1183–1196, 1 jun. 2019.

BRACKMAN, G. et al. Cinnamaldehyde and cinnamaldehyde derivatives reduce virulence in *Vibrio* spp. by decreasing the DNA-binding activity of the quorum sensing response regulator LuxR. **BMC Microbiology**, v. 8, n. 1, p. 149, 16 set. 2008.

BRANDÃO, F. R. et al. Anesthetic potential of the essential oils of *Aloysia triphylla*, *Lippia sidoides* and *Mentha piperita* for *Colossoma macropomum*. **Aquaculture**, v. 534, p. 736275, mar. 2021.

BRANDÃO, F. R. et al. Essential oils of *Lippia sidoides* and *Mentha piperita* as reducers of stress during the transport of *Colossoma macropomum*. **Aquaculture**, v. 560, p. 738515, nov. 2022.

BREITMAIER, E. **Terpenes: Flavors, Fragrances, Pharmaca, Pheromones**. [s.l.] John Wiley & Sons, 2006.

CAN, E.; SÜMER, E. Anesthetic and sedative efficacy of peppermint (*Mentha piperita*) and lavender (*Lavandula angustifolia*) essential oils in blue dolphin cichlid (*Cyrtocara moorii*). **TURKISH JOURNAL OF VETERINARY AND ANIMAL SCIENCES**, v. 43, n. 3, p. 334–341, 11 jun. 2019.

CARNEIRO, C. L. D. S. et al. Oregano essential oil (*Origanum vulgare*) dietary supplementation improved growth performance, body protein retention and muscle hyperplasia of the Neotropical catfish *Lophiosilurus alexandri*. **Aquaculture Nutrition**, v. 27, n. 4, p. 1221–1231, ago. 2021.

CARVALHO NETA, R. N. F. et al. Usos potenciais de óleos essenciais em remediação ambiental: Uma revisão. **Research, Society and Development**, v. 10, n. 7, p. e3210716146, 12 jun. 2021.

CAVALCANTE, R. B. et al. Probiotics, Prebiotics and Synbiotics for Nile tilapia: Growth performance and protection against *Aeromonas hydrophila* infection. **Aquaculture Reports**, v. 17, p. 100343, jul. 2020.

CAVICHIOLO, F. Histologia: ferramenta relevante para estudos em peixes cultivados. **Manejo e sanidade de peixes em cultivo. Macapá: Embrapa Amapá**, p. 602–624, 2009.

CHAGAS, E. C. et al. Composition of essential oils of *Mentha* species and their antimicrobial activity against *Aeromonas* spp. **Journal of Essential Oil Research**, v. 32, n. 3, p. 209–215, 3 maio 2020.

CHUMPITAZI, B. P.; KEARNS, G. L.; SHULMAN, R. J. Review article: the physiological effects and safety of peppermint oil and its efficacy in irritable bowel syndrome and other functional disorders. **Alimentary Pharmacology & Therapeutics**, v. 47, n. 6, p. 738–752, 2018.

CHUNG, S. et al. Inclusion of essential oil from ginger in the diet improves physiological parameters of tambaqui juveniles (*Colossoma macropomum*). **Aquaculture**, v. 543, p. 736934, out. 2021.

CORTEZ, V. et al. Astrovirus infects actively secreting goblet cells and alters the gut mucus barrier. **Nature Communications**, v. 11, n. 1, p. 2097, 29 abr. 2020.

COSTA, C. M. D. S. et al. Efficacy of the essential oils of *Mentha piperita*, *Lippia alba* and *Zingiber officinale* to control the acanthocephalan *Neoechinorhynchus buttnerae* in *Colossoma macropomum*. **Aquaculture Reports**, v. 18, p. 100414, nov. 2020.

COSTA, T. S. et al. Effect of *Lippia grata* essential oil as a feed additive on the performance of tambatinga juveniles. **Acta Amazonica**, v. 52, n. 2, p. 122–130, abr. 2022.

DA CUNHA, J. A. et al. The survival and hepatic and muscle glucose and lactate levels of *Rhamdia quelen* inoculated with *Aeromonas hydrophila* and treated with terpinen-4-ol, carvacrol or thymol. **Microbial Pathogenesis**, v. 127, p. 220–224, fev. 2019.

DAWOOD, M. A. O. et al. The role of β -glucan in the growth, intestinal morphometry, and immune-related gene and heat shock protein expressions of Nile tilapia (*Oreochromis niloticus*) under different stocking densities. **Aquaculture**, v. 523, p. 735205, jun. 2020.

DAWOOD, M. A. O. et al. Antiparasitic and Antibacterial Functionality of Essential Oils: An Alternative Approach for Sustainable Aquaculture. **Pathogens**, v. 10, n. 2, p. 185, 9 fev. 2021.

DE OLIVEIRA HASHIMOTO, G. S. et al. Essential oils of *Lippia sidoides* and *Mentha piperita* against monogenean parasites and their influence on the hematology of Nile tilapia. **Aquaculture**, v. 450, p. 182–186, jan. 2016.

DE SOUSA BARROS, A. et al. Chemical composition and functional properties of essential oils from *Mentha* species. **Industrial Crops and Products**, v. 76, p. 557–564, dez. 2015.

DE SOUZA SILVA, L. T. et al. Hemato-immunological and zootechnical parameters of Nile tilapia fed essential oil of *Mentha piperita* after challenge with *Streptococcus agalactiae*. **Aquaculture**, v. 506, p. 205–211, maio 2019.

DO NASCIMENTO VEIGA, P. T. et al. Short communication: *Bacillus subtilis* C-3102 improves biomass gain, innate defense, and intestinal absorption surface of native Brazilian hybrid Surubim

(*Pseudoplatystoma corruscans* x *P. reticulatum*). **Aquaculture International**, v. 28, n. 3, p. 1183–1193, 1 jun. 2020.

DOMADIA, P. et al. Inhibition of bacterial cell division protein FtsZ by cinnamaldehyde. v. 74, p. 831–840, 2007.

DOMINGUES, B. C. L. [UNESP et al. Food Supplements: Chemical Aspects and Applications of Macro and Micronutrients. 11 out. 2022.

DOS ANJOS, A. C. P.; ISAAC, A. The efficacy and dosage of *Mentha piperita* essential oil in the control of Monogenean parasites in *Oreochromis niloticus*. **Journal of Parasitic Diseases**, v. 44, n. 3, p. 597–606, set. 2020.

DU, Y. et al. Dietary baicalein improves growth performance, antioxidant activity, and intestinal flora of koi carp (*Cyprinus carpio*). **Aquaculture Reports**, v. 27, p. 101421, 1 dez. 2022.

DURIGON, E. G. et al. Compensatory gain and oxidative response of tilapia rearing at high densities in a biofloc system and transferred to clear water system. **Aquaculture**, v. 577, 2023.

EFTEKHARI, A. et al. Phytochemical and nutra-pharmaceutical attributes of *Mentha* spp.: A comprehensive review. **Arabian Journal of Chemistry**, v. 14, n. 5, p. 103106, maio 2021.

EL-BOKHTY, E.-A. E. B.; FETOUH, M. A. Some biological aspects of *Oreochromis niloticus* and *Oreochromis aureus* caught by trammel nets from El-Salam Canal, Egypt. **Egyptian Journal of Aquatic Biology and Fisheries**, v. 27, n. 1, p. 167–177, 2023a.

EL-BOKHTY, E.-A. E. B.; FETOUH, M. A. Growth, Fishing Mortality and Exploitation Rates of *Oreochromis niloticus* and *Oreochromis aureus* Caught by Trammel Nets from El-Salam Canal, Egypt. **Egyptian Journal of Aquatic Biology and Fisheries**, v. 27, n. 5, p. 803–816, 2023b.

ESCALAS, A. et al. Ecological Specialization Within a Carnivorous Fish Family Is Supported by a Herbivorous Microbiome Shaped by a Combination of Gut Traits and Specific Diet. **Frontiers in Marine Science**, v. 8, 2021.

FAHEEM, M. et al. Bio-active components in medicinal plants: A mechanistic review of their effects on fish growth and physiological parameters – A Review. **Annals of Animal Science**, v. 22, n. 4, p. 1127–1149, 30 set. 2022.

FAO. **El estado mundial de la pesca y la acuicultura 2022**. [s.l.] FAO, 2022.

FARAG, M. R. et al. Effect of parsley essential oil on digestive enzymes, intestinal morphometry, blood chemistry and stress-related genes in liver of Nile tilapia fish exposed to Bifenthrin. **Aquaculture**, v. 546, p. 737322, 15 jan. 2022.

FEJÉR, J. et al. *Mentha* × *piperita* L. nodal segments cultures and their essential oil production. **Industrial Crops and Products**, v. 112, p. 550–555, 1 fev. 2018.

FERREIRA, L. C. et al. Antiparasitic activity of *Mentha piperita* (Lamiaceae) essential oil against *Piscinoodinium pillulare* and its physiological effects on *Colossoma macropomum* (Cuvier, 1818). **Aquaculture**, v. 512, p. 734343, out. 2019.

FERRENTINO, G. et al. Extraction of Essential Oils from Medicinal Plants and their Utilization as Food Antioxidants. **Current Pharmaceutical Design**, v. 26, n. 5, p. 519–541, 1 fev. 2020.

FURUYA, W. M.; FURUYA, V. R. B. Nutritional innovations on amino acids supplementation in Nile tilapia diets. **Revista Brasileira de Zootecnia**, v. 39, p. 88–94, jul. 2010.

GARCÍA BELTRÁN, J. M. et al. Effects of dietary *Origanum vulgare* on gilthead seabream (*Sparus aurata* L.) immune and antioxidant status. **Fish & Shellfish Immunology**, v. 99, p. 452–461, abr. 2020.

GHAFAFARISANI, H. et al. The improving role of savory (*Satureja hortensis*) essential oil for Caspian roach (*Rutilus caspicus*) fry: Growth, haematological, immunological, and antioxidant parameters and resistance to salinity stress. **Aquaculture**, v. 548, p. 737653, fev. 2022.

GHOLAMIPOURFARD, K.; SALEHI, M.; BANCHIO, E. *Mentha piperita* phytochemicals in agriculture, food industry and medicine: Features and applications. **South African Journal of Botany**, v. 141, p. 183–195, set. 2021.

GICHURU, N. N.; MANYALA, J. O.; RABURU, P. O. Some aspects of reproduction and feeding habits of Nile tilapia (*Oreochromis niloticus*) in three dams in Uasin Gishu County, Kenya. **Lakes & Reservoirs: Science, Policy and Management for Sustainable Use**, v. 24, n. 2, p. 181–189, 2019.

GULE, T. T.; GEREMEW, A. Dietary Strategies for Better Utilization of Aquafeeds in Tilapia Farming. **Aquaculture Nutrition**, v. 2022, p. 1–11, 31 jan. 2022.

HAM, Y. et al. Antibacterial Activity of Essential Oils from Pinaceae Leaves Against Fish Pathogens. **Journal of the Korean Wood Science and Technology**, v. 48, n. 4, p. 527–547, jul. 2020.

HARO-GONZÁLEZ, J. N. et al. Clove Essential Oil (*Syzygium aromaticum* L. Myrtaceae): Extraction, Chemical Composition, Food Applications, and Essential Bioactivity for Human Health. **Molecules**, v. 26, n. 21, p. 6387, jan. 2021.

HAZARIKA, M. M. A. et al. Comparative study on growth performance and survival of Indian major carps and male monosex tilapia in recirculating aquaculture system. **Indian Journal of Fisheries**, v. 70, n. 1, p. 36–43, 2023.

HERSI, M. A. et al. Effects of dietary synbiotics and biofloc meal on the growth, tissue histomorphology, whole-body composition and intestinal microbiota profile of Nile tilapia (*Oreochromis niloticus*) cultured at different salinities. **Aquaculture**, v. 570, p. 739391, 30 maio 2023.

HEYDARI, M.; FIROUZBAKHS, F.; PAKNEJAD, H. Effects of *Mentha longifolia* extract on some blood and immune parameters, and disease resistance against yersiniosis in rainbow trout. **Aquaculture**, v. 515, p. 734586, jan. 2020.

HOSEINI, S. M. et al. Effects of dietary menthol on growth performance and antioxidant, immunological and biochemical responses of rainbow trout (*Oncorhynchus mykiss*). **Aquaculture**, v. 524, p. 735260, 15 jul. 2020.

HOSEINIFAR, S. H. et al. Sustainable Ornamental Fish Aquaculture: The Implication of Microbial Feed Additives. **Animals**, v. 13, n. 10, p. 1583, 9 maio 2023.

HOU, T. et al. Essential oils and its antibacterial, antifungal and anti-oxidant activity applications: A review. **Food Bioscience**, v. 47, p. 101716, jun. 2022a.

HOU, T. et al. Essential oils and its antibacterial, antifungal and anti-oxidant activity applications: A review. **Food Bioscience**, v. 47, p. 101716, 1 jun. 2022b.

HUYBEN, D. et al. Dietary Microencapsulated Blend of Organic Acids and Plant Essential Oils Affects Intestinal Morphology and Microbiome of Rainbow Trout (*Oncorhynchus mykiss*). **Microorganisms**, v. 9, n. 10, p. 2063, out. 2021.

IFEDAYO, O. O.; ADEWALE, F. O.; THOMAS, A. O. Comparative Study on Growth and Economic Performances of Nile Tilapia, *Oreochromis niloticus* Reared Under Different Culture Enclosures in Akure, Nigeria. **Aquaculture Studies**, v. 20, n. 2, p. 91–98, 1 set. 2020.

JURIĆ, T. et al. The evaluation of phenolic content, in vitro antioxidant and antibacterial activity of *Mentha piperita* extracts obtained by natural deep eutectic solvents. **Food Chemistry**, v. 362, p. 130226, 15 nov. 2021.

KAMATOU, G. P. P. et al. Menthol: A simple monoterpene with remarkable biological properties. **Phytochemistry**, v. 96, p. 15–25, 1 dez. 2013.

LARIOS-SORIANO, E. et al. Soy protein concentrate effects on gut microbiota structure and digestive physiology of *Totoaba macdonaldi*. **Journal of Applied Microbiology**, v. 132, n. 2, p. 1384–1396, 1 fev. 2022.

LEI, W. et al. Effects of menthol on esophageal motility in humans: Studies using high-resolution manometry. **Neurogastroenterology & Motility**, v. 34, n. 5, p. e14267, maio 2022.

LEONARD, J. N.; SKOV, P. V. Capacity for thermal adaptation in Nile tilapia (*Oreochromis niloticus*): Effects on oxygen uptake and ventilation. **Journal of Thermal Biology**, v. 105, p. 103206, 1 abr. 2022.

LLINARES PALACIOS, J. V. et al. Soil parameters and bioclimatic characteristics affecting essential oil composition of leaves of *Pistacia lentiscus* L. from València (Spain). **Spanish Journal of Soil Science**, v. 11, p. 4196, 13 mar. 2021.

M. DOMINGUES, P.; SANTOS, L. Essential oil of pennyroyal (*Mentha pulegium*): Composition and applications as alternatives to pesticides—New tendencies. **Industrial Crops and Products**, v. 139, p. 111534, 1 nov. 2019.

MA, F. et al. Comparative study on nutritional quality and serum biochemical indices of common carp (*Cyprinus carpio*) aged 11 to 13 months aged cultured in traditional ponds and land-based container aquaculture systems. **Food Research International**, v. 169, p. 112869, 1 jul. 2023.

MAGOUZ, F. I. et al. The effects of dietary oregano essential oil on the growth performance, intestinal health, immune, and antioxidative responses of Nile tilapia under acute heat stress. **Aquaculture**, v. 548, p. 737632, fev. 2022.

MAHENDRAN, G.; RAHMAN, L. Ethnomedicinal, phytochemical and pharmacological updates on Peppermint (*Mentha × piperita* L.)—A review. **Phytotherapy Research**, v. 34, n. 9, p. 2088–2139, set. 2020.

MAHER, H. et al. Comparison Between Recirculating Aquaculture System (RAS) Ponds and Earthen Aquaculture Ponds in Overwintering Juveniles of the Nile Tilapia, *Oreochromis niloticus*. **Egyptian Journal of Aquatic Biology and Fisheries**, v. 27, n. 1, p. 531–545, 2023.

MAHIEU, F. et al. TRPM8-independent Menthol-induced Ca²⁺ Release from Endoplasmic Reticulum and Golgi. **Journal of Biological Chemistry**, v. 282, n. 5, p. 3325–3336, fev. 2007.

MALEKMOHAMMAD, K. et al. Toxicological effects of *Mentha piperita* (peppermint): a review. **Toxin Reviews**, v. 40, n. 4, p. 445–459, 2 out. 2021.

- MALHEIROS, D. F. et al. Toxicity of the essential oil of *Mentha piperita* in *Arapaima gigas* (pirarucu) and antiparasitic effects on *Dawestrema* spp. (Monogenea). **Aquaculture**, v. 455, p. 81–86, mar. 2016.
- MARGARET, A.; EUGLANCE, G. M.; RACHEAL, N. Diets supplemented with limonene and thymol modify intestinal histomorphology of Nile tilapia *Oreochromis niloticus*. **Scientific African**, v. 12, p. e00750, 1 jul. 2021.
- MARQUES, L. C. M. M. **Controle de qualidade na produção de insumos de origem vegetal para indústria cosmética, farmacêutica e de alimentos**. bachelorThesis—[s.l.] Universidade Federal do Rio Grande do Norte, 17 set. 2021.
- MARTINS, L. F. et al. Zootechnical performance, degree of steatosis and the genotoxic potential in yellowtail tetra *Astyanax lacustris* fed with different levels of L-carnitine. **Arquivo Brasileiro de Medicina Veterinária e Zootecnia**, v. 75, p. 753–758, 17 jul. 2023.
- MCKAY, D. L.; BLUMBERG, J. B. A Review of the bioactivity and potential health benefits of chamomile tea (*Matricaria recutita* L.). **Phytotherapy Research**, v. 20, n. 7, p. 519–530, jul. 2006.
- MEHANNA, S. F.; DESOUKY, M. G.; MAKKY, A. F. Growth, mortality, recruitment and fishery regulation of the Nile tilapia *Oreochromis niloticus* (Teleostei: *Cichlidae*) from manzala lake, egypt. **Iranian Journal of Ichthyology**, v. 7, n. 2, p. 158–166, 2020.
- MICHELIN, E. C. **Efeitos da exposição crônica a aflatoxinas na dieta em peixes Pacu (*Piaractus mesopotamicus*)**. text—[s.l.] Universidade de São Paulo, 17 dez. 2020.
- MILANEZ, A. et al. POTENCIAL E BARREIRAS PARA A EXPORTAÇÃO DE CARNE DE TILÁPIAS PELO BRASIL. 3 maio 2019.
- MIMICA-DUKIĆ, N. et al. Antimicrobial and Antioxidant Activities of Three *Mentha* Species Essential Oils. **Planta Medica**, v. 69, n. 5, p. 413–419, maio 2003.
- MOHAMED, M. A. et al. Growth Performance and Histological Changes in Ileum and Immune Related Organs of Broilers Fed Organic Acids or Antibiotic Growth Promoter. **International Journal of Poultry Science**, v. 13, p. 602–610, 1 out. 2014.
- MOHAMMADI, M. et al. Replacement of fishmeal with processed canola meal in diets for juvenile Nile tilapia (*Oreochromis niloticus*): Growth performance, mucosal innate immunity, hepatic oxidative status, liver and intestine histology. **Aquaculture**, v. 518, p. 734824, mar. 2020.
- MOREIRA, A. P. et al. Histomorfometria intestinal de pacus alimentados com dieta contendo óleo essencial de *Ocimum gratissimum*. 2018.
- NICHOLSON, J. K. et al. Host-gut microbiota metabolic interactions. **Science (New York, N.Y.)**, v. 336, n. 6086, p. 1262–1267, 8 jun. 2012.
- NWABOR, O. F. et al. Bioactive fractions of *Eucalyptus camaldulensis* inhibit important foodborne pathogens, reduce listeriolysin O-induced haemolysis, and ameliorate hydrogen peroxide-induced oxidative stress on human embryonic colon cells. **Food Chemistry**, v. 344, p. 128571, maio 2021.
- OBIRIKORANG, K. A. et al. Effects of water flow rates on growth and welfare of Nile tilapia (*Oreochromis niloticus*) reared in a recirculating aquaculture system. **Aquaculture International**, v. 27, n. 2, p. 449–462, 1 abr. 2019.
- ORSO, G. et al. Lamiaceae as Feed Additives in Fish Aquaculture. **Fishes**, v. 7, n. 6, p. 349, 26 nov. 2022.

ÖZEL, O. T. et al. Evaluation of oregano (*Origanum vulgare*) essential oil supplementation on growth performance, digestive enzymes, intestinal histomorphology and gut microbiota of Black Sea salmon, *Salmo labrax*. 2022.

PADALA, D. et al. Effect of dietary peppermint (*Mentha piperita*) on growth, survival, disease resistance and haematology on fingerlings of rohu (*Labeo rohita*). **Aquaculture Research**, v. 52, n. 6, p. 2697–2705, jun. 2021.

PADRA, J. T. et al. Fish pathogen binding to mucins from Atlantic salmon and Arctic char differs in avidity and specificity and is modulated by fluid velocity. **PLOS ONE**, v. 14, n. 5, p. e0215583, 24 maio 2019.

PEIXE BR, B. Anuário PeixeBR 2023. 2023.

PELVAN, E. et al. Immunomodulatory effects of selected medicinal herbs and their essential oils: A comprehensive review. **Journal of Functional Foods**, v. 94, p. 105108, jul. 2022.

PICOLI, F. et al. Dietary bee pollen affects hepatic–intestinal histomorphometry of Nile tilapia fingerlings. **Aquaculture Research**, v. 50, n. 11, p. 3295–3304, nov. 2019.

PURBOSARI, N. et al. Natural versus synthetic anesthetic for transport of live fish: A review. **Aquaculture and Fisheries**, v. 4, n. 4, p. 129–133, jul. 2019.

RASOOLI, I. et al. Antibacterial and antioxidative characterisation of essential oils from *Mentha piperita* and *Mentha spicata* grown in Iran. **Acta Alimentaria**, v. 37, n. 1, p. 41–52, mar. 2008.

REIS, J. B. et al. Avaliação da atividade antimicrobiana dos óleos essenciais contra patógenos alimentares. **Brazilian Journal of Health Review**, v. 3, n. 1, p. 342–363, 2020.

RHODES, L. D.; JOHNSON, R. B.; MYERS, M. S. Effects of alternative plant-based feeds on hepatic and gastrointestinal histology and the gastrointestinal microbiome of sablefish (*Anoplopoma fimbria*). **Aquaculture**, v. 464, p. 683–691, nov. 2016.

RIBEIRO, S. C. et al. Antioxidants effects and resistance against pathogens of *Colossoma macropomum* (Serassalmidae) fed *Mentha piperita* essential oil. **Aquaculture**, v. 490, p. 29–34, mar. 2018.

RODRIGUES, R. A.; SATURNINO, K. C.; FERNANDES, C. E. Liver histology and histomorphometry in hybrid sorubim (*Pseudoplatystoma reticulatum* × *Pseudoplatystoma corruscans*) reared on intensive fish farming. **Aquaculture Research**, v. 48, n. 9, p. 5083–5093, 2017.

ROMANO, N. et al. Effects of bioprocessed soybean meal and nucleotide supplementation on growth, physiology and histomorphology in largemouth bass, *Micropterus salmoides*, juveniles. **Comparative Biochemistry and Physiology Part A: Molecular & Integrative Physiology**, v. 260, p. 111038, 1 out. 2021.

RONCATI, K. Caracterização química e avaliação da atividade fungicida dos óleos essenciais de quatorze espécies vegetais frente ao *Fusarium solani* f.sp. *piperis* e *Thielaviopsis paradoxa*. 2019.

ROOMIANI, L. et al. The effects of Rosmarinus officinalis essential oil on the quality changes and fatty acids of *Ctenopharyngodon idella*. **Iranian Journal of Fisheries Sciences**, v. 18, n. 1, p. 95–109, 1 jan. 2019.

ROZZA, A. L. et al. The Use of Menthol in Skin Wound Healing—Anti-Inflammatory Potential, Antioxidant Defense System Stimulation and Increased Epithelialization. **Pharmaceutics**, v. 13, n. 11, p. 1902, nov. 2021.

SALUJA, S.; BHATNAGAR, A. Dietary administration of probiotic *Bacillus coagulans* and *Mentha piperita* can protect histological architecture and DNA damage in *Catla catla* (Hamilton, 1822). **Aquaculture and Fisheries**, p. S2468550X23000242, mar. 2023.

SAMPANTAMIT, T. et al. Links and Trade-Offs between Fisheries and Environmental Protection in Relation to the Sustainable Development Goals in Thailand. **Water**, v. 12, n. 2, p. 399, fev. 2020.

SANAA, A.; MUSTAFA, S.; AL-FARAGI, J. Supplementation of Feed Additives on Aquaculture Feeds: A Review. 23 jan. 2022.

SANDASI, M. et al. Peppermint (*Mentha piperita*) inhibits microbial biofilms in vitro. **South African Journal of Botany**, v. 77, n. 1, p. 80–85, jan. 2011.

SANTOS, A. L. D. S. et al. Composição química, atividade larvicida, inseticida e repelente e larvicida de óleos essenciais frente ao *Aedes aegypti*. **Research, Society and Development**, v. 11, n. 2, p. e37611225711, 28 jan. 2022.

SANTOS, V. B. DOS; MARECO, E. A.; DAL PAI SILVA, M. Growth curves of Nile tilapia (*Oreochromis niloticus*) strains cultivated at different temperatures. **Acta Scientiarum. Animal Sciences**, v. 35, p. 235–242, set. 2013.

SANTOS, E. L. R.; REZENDE, F. P.; MORON, S. E. Stress-related physiological and histological responses of tambaqui (*Colossoma macropomum*) to transportation in water with tea tree and clove essential oil anesthetics. **Aquaculture**, v. 523, p. 735164, jun. 2020.

SHABAN ET AL, Z. Assessment of production, physiological responses, and economic efficiency of the Nile tilapia, *Oreochromis niloticus* (Linnaeus, 1758) reared at different stocking densities in a polyculture system. **Egyptian Journal of Aquatic Biology and Fisheries**, v. 26, n. 4, p. 1113–1134, 2022.

SHOURBELA, R. M. et al. Oregano essential oil enhanced the growth performance, immunity, and antioxidative status of Nile tilapia (*Oreochromis niloticus*) reared under intensive systems. **Aquaculture**, v. 542, p. 736868, set. 2021.

SILVA, C. D. S. et al. Inhibition of *Listeria monocytogenes* by *Melaleuca alternifolia* (tea tree) essential oil in ground beef. **International Journal of Food Microbiology**, v. 293, p. 79–86, mar. 2019a.

SILVA, C. D. S. et al. Inhibition of *Listeria monocytogenes* by *Melaleuca alternifolia* (tea tree) essential oil in ground beef. **International Journal of Food Microbiology**, v. 293, p. 79–86, mar. 2019b.

SILVA, L. C. R. D. et al. Desempenho e morfometria intestinal de juvenis de tilápia-do-nilo alimentados com dietas suplementadas com L-glutamina e L-glutamato. **Revista Brasileira de Zootecnia**, v. 39, n. 6, p. 1175–1179, jun. 2010.

SILVA, T. L. DA [UNIFESP. Síntese e estudos de modelagem molecular de derivados hidrazinotiazóis potencialmente ativos em doenças negligenciadas. 14 dez. 2022.

SILVA-SANTOS, L. et al. Elicitation with Methyl Jasmonate and Salicylic Acid Increase Essential Oil Production and Modulate Physiological Parameters in *Lippia alba* (Mill) N.E. Brown (Verbenaceae). **Journal of Plant Growth Regulation**, v. 42, n. 9, p. 5909–5927, 1 set. 2023.

SINGH, R.; SHUSHNI, M. A. M.; BELKHEIR, A. Antibacterial and antioxidant activities of *Mentha piperita* L. **Arabian Journal of Chemistry**, v. 8, n. 3, p. 322–328, maio 2015.

SOARES, K. D.; ALEGRE, P. UNIVERSIDADE FEDERAL DO RIO GRANDE DO SUL FACULDADE DE FARMÁCIA PROGRAMA DE PÓS-GRADUAÇÃO EM CIÊNCIAS FARMACÊUTICAS. 2022.

SOLÓRZANO-SANTOS, F.; MIRANDA-NOVALES, M. G. Essential oils from aromatic herbs as antimicrobial agents. **Current Opinion in Biotechnology**, v. 23, n. 2, p. 136–141, abr. 2012.

SOUZA, A. C. B. DE. Importância das boas práticas de manejo sanitário na piscicultura de água doce. 7 jun. 2021.

SOUZA, L. P. et al. Toxicity of Essential Oil of *Mentha piperita* (Lamiaceae) and its Monoterpenoid Menthol Against *Tetranychus urticae* Kogan 1836 (Acari: Tetranychidae). **Anais da Academia Brasileira de Ciências**, v. 94, 2022.

SPANGHERO, D. B. N. et al. Peppermint essential oil as an anesthetic for and toxicity to juvenile silver catfish. **Pesquisa Agropecuária Brasileira**, v. 54, p. e00367, 2019.

TADDESE, F. et al. Histological Changes of Liver in Overfed Young Nile Tilapia. **Journal of Fisheries and Aquatic Science**, v. 9, n. 2, p. 63–74, 15 fev. 2014.

TARIQ, S. et al. A comprehensive review of the antibacterial, antifungal and antiviral potential of essential oils and their chemical constituents against drug-resistant microbial pathogens. **Microbial Pathogenesis**, v. 134, p. 103580, set. 2019.

TASSOU, C.; KOUTSOUMANIS, K.; NYCHAS, G.-J. E. Inhibition of *Salmonella enteritidis* and *Staphylococcus aureus* in nutrient broth by mint essential oil. **Food Research International**, v. 33, n. 3–4, p. 273–280, abr. 2000.

TROSVIK, K. A. et al. Effects on growth performance and body composition in Nile tilapia, *Oreochromis niloticus*, fry fed organic diets containing yeast extract and soyabean meal as a total replacement of fish meal without amino acid supplementation. **Biological Agriculture & Horticulture**, v. 29, n. 3, p. 173–185, 1 set. 2013.

UEHARA, S. A. et al. Influence of saline environment and depuration time on quality and proximate composition of Nile tilapia fillet (*Oreochromis niloticus*). **Food Science and Technology**, v. 42, p. e69322, 2 set. 2022.

VALLADÃO, G. M. R. et al. Practical diets with essential oils of plants activate the complement system and alter the intestinal morphology of Nile tilapia. **Aquaculture Research**, v. 48, n. 11, p. 5640–5649, nov. 2017.

VERMA, R. S. et al. Chemical Composition and Antimicrobial Potential of Aqueous Distillate Volatiles of Indian Peppermint (*Mentha piperita*) and Spearmint (*Mentha spicata*). **Journal of Herbs, Spices & Medicinal Plants**, v. 17, n. 3, p. 258–267, 1 jul. 2011.

WANG, H.-W. et al. Menthol inhibiting parasympathetic function of tracheal smooth muscle. **International Journal of Medical Sciences**, v. 13, n. 12, p. 923–928, 17 nov. 2016.

WANGKAHART, E. et al. Effects of a free amino acid mixture in replacing dietary fishmeal and reducing Nile tilapia (*Oreochromis niloticus*) production costs. **Aquaculture Reports**, v. 32, 2023.

WUBIE, A.; TESHOME, K.; TESFAYE, G. Potential fish yield and biology of some fish in Lake Hertale, Afar regional state, Ethiopia. **Heliyon**, v. 9, n. 8, 2023.

YANG, R. et al. Essential oils nano-emulsion confers resistance against *Penicillium digitatum* in “Newhall” navel orange by promoting phenylpropanoid metabolism. **Industrial Crops and Products**, v. 187, p. 115297, nov. 2022.

YIGIT, N. O.; KOCAAYAN, H. Efficiency of thyme (*Origanum onites*) and coriander (*Coriandrum sativum*) essential oils on anesthesia and histopathology of rainbow trout (*Oncorhynchus mykiss*). **Aquaculture**, v. 562, p. 738813, jan. 2023.

YILMAZTEKIN, M. et al. Characterisation of peppermint (*Mentha piperita* L.) essential oil encapsulates. **Journal of Microencapsulation**, v. 36, n. 2, p. 109–119, 17 fev. 2019.

ZAMINHAN-HASSEMER, M. et al. Adding an essential oil blend to the diet of juvenile Nile tilapia improves growth and alters the gut microbiota. **Aquaculture**, v. 560, 2022.

ZHANG, R. et al. Dietary oregano essential oil improved the immune response, activity of digestive enzymes, and intestinal microbiota of the koi carp, *Cyprinus carpio*. **Aquaculture**, v. 518, p. 734781, mar. 2020.

ZHANG, W. et al. The effective components of herbal medicines used for prevention and control of fish diseases. **Fish & Shellfish Immunology**, v. 126, p. 73–83, jul. 2022.

ZHAO, H. et al. Peppermint essential oil: its phytochemistry, biological activity, pharmacological effect and application. **Biomedicine & Pharmacotherapy**, v. 154, p. 113559, 1 out. 2022.

ZHU, F. A review on the application of herbal medicines in the disease control of aquatic animals. **Aquaculture**, v. 526, p. 735422, 15 set. 2020.

ZUH, C. K.; ABOBI, S. M.; CAMPION, B. B. Comparative assessment of age, growth and food habit of the black-chinned tilapia, *Sarotherodon melanotheron* (Rüppell, 1852), from a closed and open lagoon, Ghana. **Fisheries and Aquatic Sciences**, v. 22, n. 1, 2019.

2. **ARTIGO:** Direccionado para a revista *Aquaculture Nutrition*.

INTESTINAL AND HEPATIC HISTOMORPHOMETRY OF JUVENILE NILE TILAPIA (*Oreochromis niloticus*) FED WITH DIETS SUPPLEMENTED WITH PEPPERMINT ESSENTIAL OIL (*Mentha piperita*).

Short title: Histomorphometry of Nile tilapia.

Abstract

The use of peppermint essential oil (OEHP) in fish diets is a promising strategy to enhance health and performance sustainably. OEHP, derived from *Mentha piperita* and containing menthol, is recognized for its digestive, antimicrobial, and antioxidant properties. This study aimed to evaluate the impact of OEHP supplementation on Nile tilapia juveniles' intestine and liver tissues through an eight-week trial. Diets included 0.0, 0.2, 0.4, 0.6, 0.8, or 1.0 g/kg of OEHP. Histomorphometric analysis revealed significant quadratic effects on villus height (AV), total muscular layer height (ACM), inner muscular sublayers height (AMI), and outer muscular sublayers height (AME). Maximum values for AV and AMI occurred at 0.60 g/kg and 0.68 g/kg, respectively. Linear effects were observed for epithelium height (AE) and villus width (LV), indicating improved intestinal structure. Fish fed 0.4 g/kg and 0.8 g/kg of OEHP exhibited higher AV, AME, and ACM, suggesting enhanced digestive capacity. Additionally, mucin analysis indicated a linear effect, highlighting the oil's role in protecting the intestinal lining. In the liver, a positive linear effect on cytoplasmic percentage (CIT) was noted, suggesting increased metabolic demands. Overall, OEHP demonstrated favourable effects in Nile tilapia juveniles at levels above 0.4 and below 0.8 g/kg of the diet, enhancing intestinal and hepatic functionality.

Keywords: menthol; intestinal villi; nutrient absorption; mucins; nutrition; fish.

2.1.Introduction

The fish farming industry has expanded in recent years in response to the nutritional needs of the growing human population. leading to increased demand for food and the necessity to enhance productivity (FAO 2022). However, within the context of animal health and welfare, the increase in productivity is only achievable with appropriate technologies that generate beneficial effects on the fish's tissues without compromising the integrity of the organs

responsible for the animal's survival (Ahmed, Mostafa, and El-Sanhoury 2016; Sampantamit et al. 2020; Du et al. 2022).

To assess the integrity of the organs responsible for the fish's survival, it is necessary to conduct biological analyses such as histomorphometry, which identifies the state of preservation of structures and cells responsible for organic functions. Therefore, histomorphometry has been widely employed in various fields of both human and animal health (Rhodes, Johnson, and Myers 2016; Rodrigues, Saturnino, and Fernandes 2017; Mohammadi et al. 2020).

The essential oil of peppermint (OEHP) is an extract derived from the aromatic plant *Mentha piperita*, which is widely recognized and utilized in various cultures around the world (Costa et al. 2020; Gholamipourfard, Salehi, and Banchio 2021; Padala et al. 2021). The primary component of OEHP is menthol, exhibiting positive effects on food digestibility and improvement in intestinal motility. Additionally, it has shown various positive morphometric effects on the intestine and performance parameters in fish. Moreover, OEHP demonstrates antioxidant and immunological benefits (Amato, Serio, and Mulè 2014; De Sousa Barros et al. 2015; Hoseini et al. 2020; Dawood et al. 2021; Alho Da Costa et al. 2022; SOUZA et al. 2022).

Food additives are compounds of diverse nature commonly included in diets provided to fish with the aim of promoting nutrient absorption for their growth and maintaining the good health of these animals (Costa et al. 2022; Orso et al. 2022; Hoseinifar et al. 2023). In this context, essential oils (OE) are one type of additive used in fish diets to achieve positive effects on their development, involving digestive and absorptive mechanisms, antimicrobial properties, immunostimulation, and antioxidant benefits (Ham et al. 2020; Zhang et al. 2020; Hou et al. 2022; Pelvan et al. 2022).

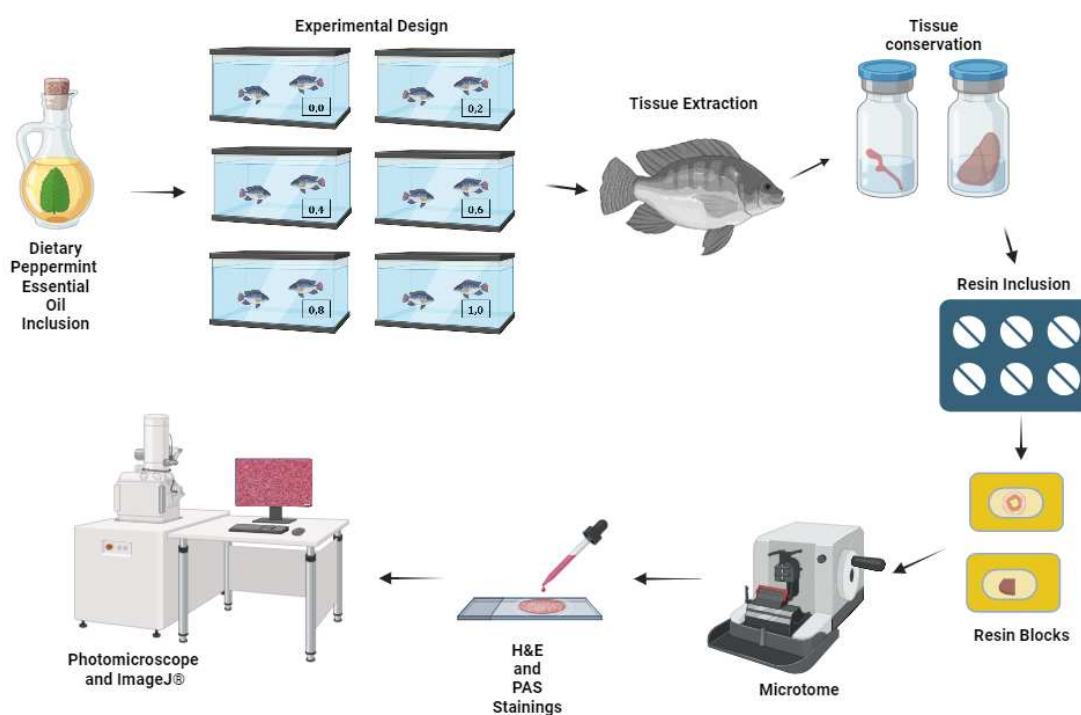
On the other hand, ensuring food safety is crucial, meaning establishing safe inclusion levels of essential oils in the animals' diet. In this context, the assessment of intestinal and hepatic structures and functions is highly relevant. The intestine, being the site where nutrient digestion and absorption processes take place and in direct contact with food, plays a key role. Similarly, the liver, due to its multiple functions, is involved in energy metabolism and detoxification (Nicholson et al. 2012; Adel et al. 2016; Valladão et al. 2017; Ribeiro et al. 2018; Michelin 2020; Escalas et al. 2021; Huyben et al. 2021; Margaret, Euglance, and Racheal 2021; Alesci et al. 2022). The absorption epithelium in the fish intestine is arranged in folds, which can be referred to as villi. Similar to the villi in the intestines of mammals, these structures serve to

increase the surface area for contact with nutrients, thereby promoting digestion and absorption. The epithelium contains absorptive cells (enterocytes) that are susceptible to changes based on the type of diet, the presence of additives in the diet, and feeding frequency (do Nascimento Veiga et al. 2020; Özel et al. 2022).

In general, OEHP has been studied for its potential positive impacts and its food safety when added in low concentrations to the fish diet (Mohamed et al. 2014; Valladão et al. 2017; Orso et al. 2022). In regard of this, we consider it relevant to investigate the effects of OEHP on the intestinal and hepatic tissues in Nile tilapia (*Oreochromis niloticus*), the most consumed fish species in Brazil and the third most consumed globally, holding significant commercial importance (FAO 2022; PEIXE BR 2023).

2.2. Material and Methods

Figure 1: Summary of the intestinal and hepatic histomorphometry study of Nile tilapia (*Oreochromis niloticus*) juveniles fed diets supplemented with peppermint essential oil (*Mentha piperita*).



2.2.1. Ethics Committee Approval

This study has been approved by the Ethics Committee on the Use of Production Animals at the Federal University of Viçosa (CEUAP/UFV - number 38/2016).

2.2.2. Experimental Phase

After 56 days of feeding with the experimental diets, the fish (n = 72) were euthanized by immersion in clove oil diluted in water (400 mg/L). Subsequently, they were dissected to collect fragments of the anterior intestine (n = 12 per treatment) and liver (n = 12 per treatment). The collected tissues were immersed in formaldehyde solution for 24 hours and later stored in 70% alcohol following the laboratory procedures outlined in the protocols' book of the LaNuPe's Laboratory-UFV.

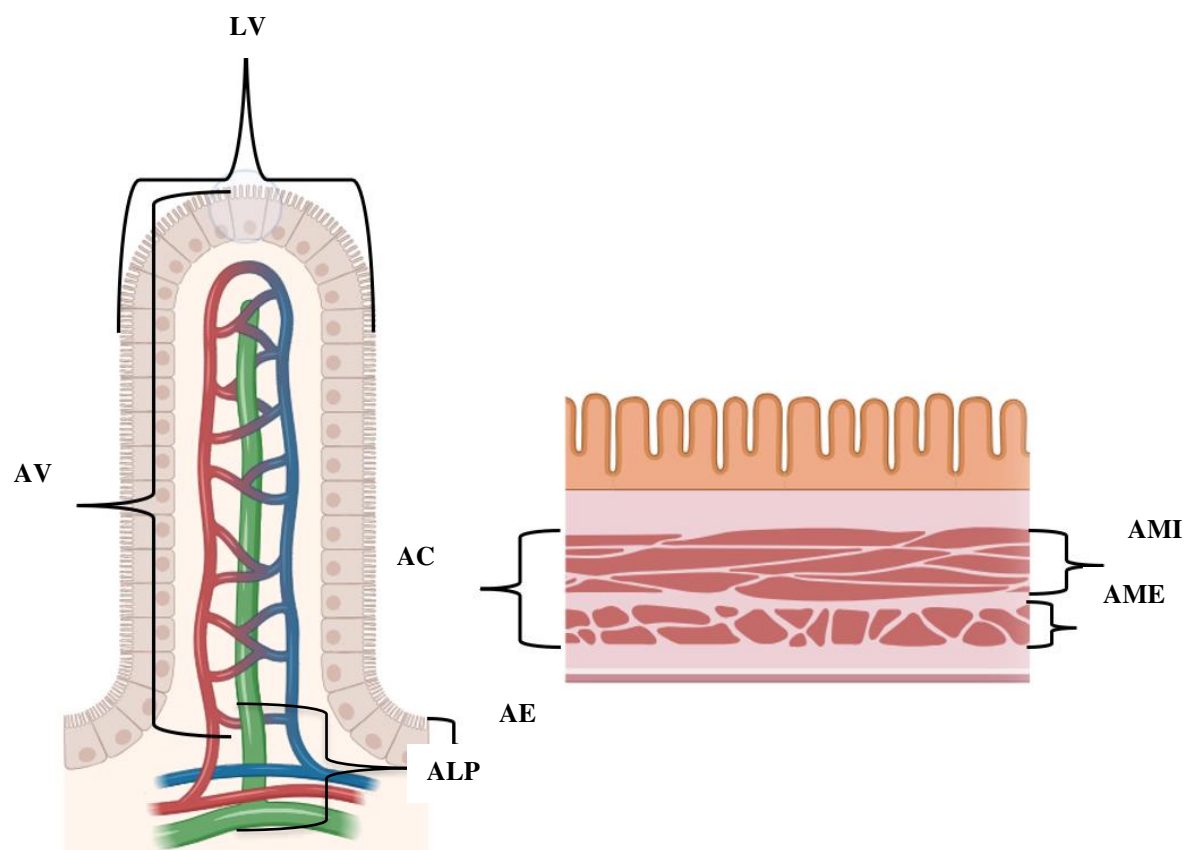
2.2.3. Histological Processing

The samples from the middle portion of the intestine and liver underwent a stepwise dehydration process using increasing concentrations of ethanol (80%, 90%, 100%) and were embedded in glycol methacrylate resin (Historesin©, Leica). To prepare the slides (one per animal), ten semi-sequential sections of 3 µm thickness were obtained using a rotary microtome (Leica RM225). The sections were stained using the periodic acid-Schiff (PAS) protocol combined with Alcian blue (AB). This staining protocol allows for histological evaluation of intestinal and hepatic samples, as well as the identification of mucins (neutral glycoconjugates by PAS and acidic glycoconjugates by AB) produced by the goblet cells in the intestine. Additionally, it aids in identifying the hepatic glycogen reservoir (by PAS).

2.2.4. Intestinal and Hepatic Histomorphometry

Histological sections were examined using a light microscope (Olympus BX53) equipped with a camera (Olympus DP73) for image capture. Intestinal sections were photographed at a magnification of 40x for histomorphometry of the following variables (Figure 2): epithelial height (AE), villus height (AV), villus width (LV), lamina propria height (ALM), total muscular layer height (ACM), and heights of the internal (AMI) and external (AME) muscular layers. Histomorphometric analysis was conducted using Image J® software. For each animal, five measurements were taken for each parameter, and cell counts were performed on five villi. Goblet cells (MT) were counted, and they were categorized based on the production of neutral mucins (PAS+), acidic mucins (AB+), and mixed mucins (PAS+AB+).

Figure 2. Schematic representation of intestinal histomorphometry measurements in Nile tilapia. AE: Epithelial height; AV: Villus height; LV: Villus width; ALP: Lamina propria height; ACM: Total muscular layer height; AMI: Internal muscular layer height; AME: External muscular layer height.



For hepatic histomorphometry, images were analyzed using Image J® software with a grid of 234 points. Points (intersection points of the grid) were counted on the nucleus and cytosol of hepatocytes, glycogen granules, and lipid vacuoles within the hepatocyte cytosol. Additionally, points were counted on blood capillaries from five images per animal.

2.2.5. Statistical Analysis

The data were subjected to the Shapiro-Wilk test to assess the normality of errors and the Bartlett test to examine the homogeneity of variances. The evaluation of the effect of Peppermint Essential Oil (OEHP) in the diet was carried out through one-way analysis of variance (ANOVA). Treatments underwent Dunnett's test to assess differences compared to the control. For variables that did not exhibit a normal distribution, the Kruskal-Wallis test was applied. Orthogonal polynomial contrasts were conducted to examine the linear and quadratic

effects of dietary supplementation with different concentrations of OEHP on the variables. When significant, the best regression models were selected based on the R^2 value (> 0.60). All statistical analyses were performed using SAS® Studio software (SAS Inst. Inc., Cary, USA), considering a significance level of 5% ($p < 0.05$).

2.3. Results

2.3.1. Intestinal Histomorphometry

Histomorphometric measurements of the intestine are presented in Table 1, including measurements of epithelial height (AE), villus height (AV), villus width (LV), lamina propria height (ALP), total muscular layer height (ACM), external muscular layer height (AME), and internal muscular layer height (AMI). There was a quadratic effect ($P < 0.05$) of OEHP levels on AV ($P=0.006$), ACM ($P<0.001$), AMI ($P = 0.03$), and AME ($P<0.001$). Conversely, a significant linear effect of OEHP levels was observed on AE and LV. The quadratic effects were strongly correlated ($R^2 > 0.60$) only for AV and AMI, with maximum values found at levels of 0.59 g/kg and 0.53 g/kg, respectively (Figure 3).

Also, in Table 1, it is possible to observe a significant difference for the treatments of 0.4 g/kg ($P<0.001$) and 0.8 g/kg ($P<0.001$) compared to the control for the variables AV and AME. Additionally, the 0.4 g/kg treatment resulted in a significant increase in the ACM variable ($P<0.001$) compared to the control.

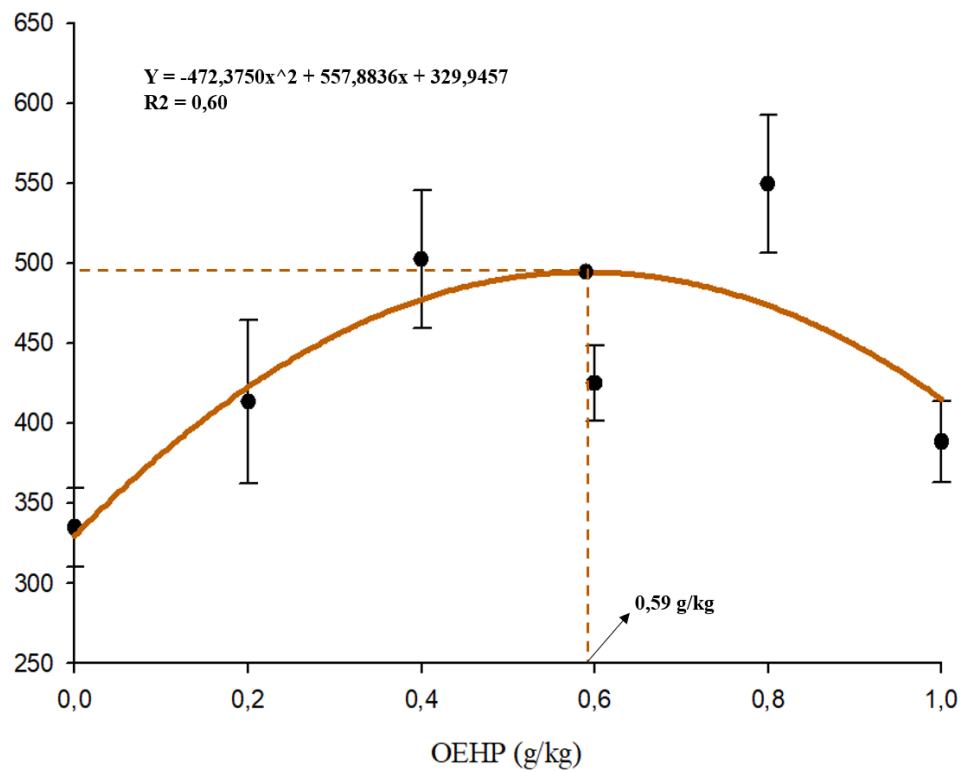
Table 1. Intestinal Histomorphometry (mean \pm SE) of Nile Tilapia Juveniles. *Oreochromis niloticus*. Fed with Different Levels of OEHP over Eight Weeks

Parameter	OEHP (g/kg diet)						<i>P</i> -value	
	0 (Control)	0.20	0.40	0.60	0.80	1.00	Linear	Quadratic
AE	52.36 \pm 3.92	45.96 \pm 1.45	54.13 \pm 1.37	59.93 \pm 2.70	60.87 \pm 4.02	58.56 \pm 0.79	0.0056	0.7630
AV	334.81 \pm 24.5	413.58 \pm 51.2	502.6* \pm 43.1	425.08 \pm 23.4	549.7* \pm 42.8	388.35 \pm 25.3	0.0793	0.0059
LV	120.30 \pm 3.18	98.09 \pm 3.91	117.41 \pm 2.29	129.59 \pm 7.6	127.484 \pm 8.1	128.46 \pm 0.4	0.0137	0.5876
ALP	15.32 \pm 4.12	20.55 \pm 3.02	24.3 \pm 2.01	10.48 \pm 0.71	23.10 \pm 2.56	14.47 \pm 1.48	0.6614	0.1895
ACM	65.68 \pm 7.08	87.08 \pm 8.49	101.4* \pm 8.04	71.04 \pm 8.74	93.78 \pm 5.2	57.31 \pm 6.12	0.4195	0.0009
AMI	39.8 \pm 5.03	52.14 \pm 3.54	58.92 \pm 5.16	52.78 \pm 3.14	64.47 \pm 11.25	40.73 \pm 5.49	0.5699	0.0283
AME	27.94 \pm 1.57	34.93 \pm 5.28	43.05* \pm 2.59	23.58 \pm 3.37	56.6* \pm 2.32	21.19 \pm 2.85	0.6465	0.0004

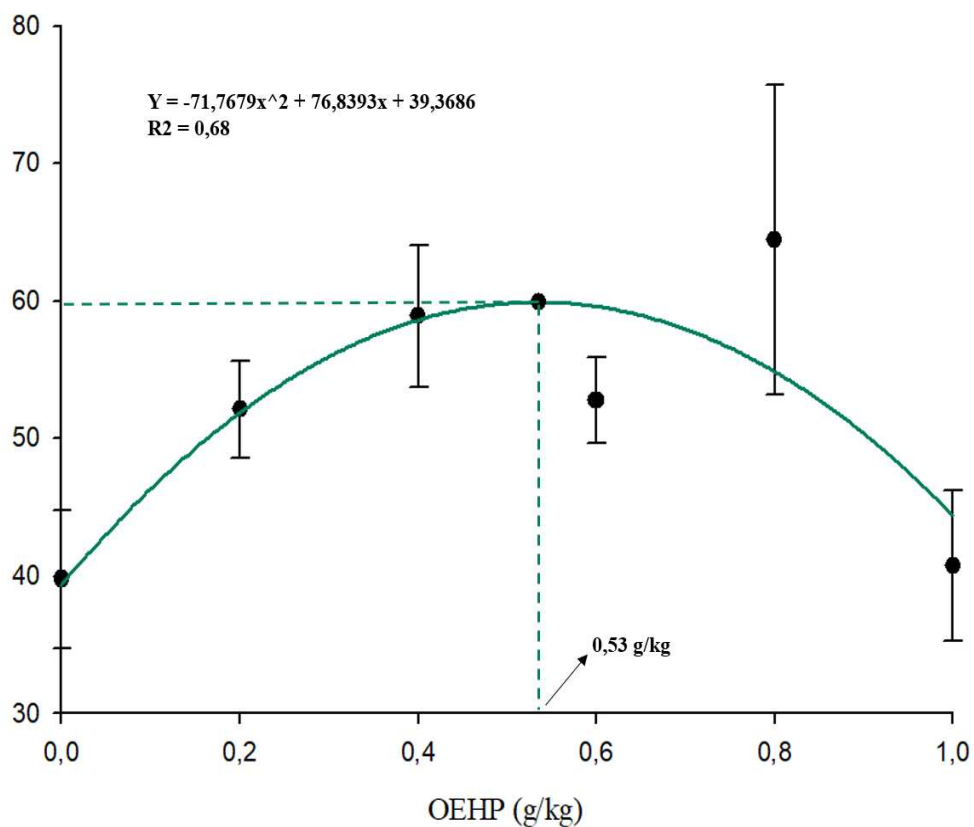
EOP = Peppermint essential oil; *AE* = Epithelial height; *AV* = Villus height; *LV* = Villus width; *ALP* = Lamina propria height; *ACM* = Total muscular layer height; *AMI* = Internal muscular layer height; *AME* = External muscular layer height; *SE* = Standard error of the means. The data represents means (in μm) from 20 Nile tilapia juveniles in four replicate tanks. Orthogonal contrasts were used to assess linear and quadratic responses to different levels of OEHP in the diet. Means within a row with different superscripts differ significantly from the control diet by Dunnett's test ($P < 0.05$).

Figure 3. Quadratic effect of peppermint essential oil (OEHP) levels (g/kg diet) on: A) Villus height (AV) and B) Inner muscular sublayer height (AMI) in Nile tilapia juveniles *Oreochromis niloticus*.

A)

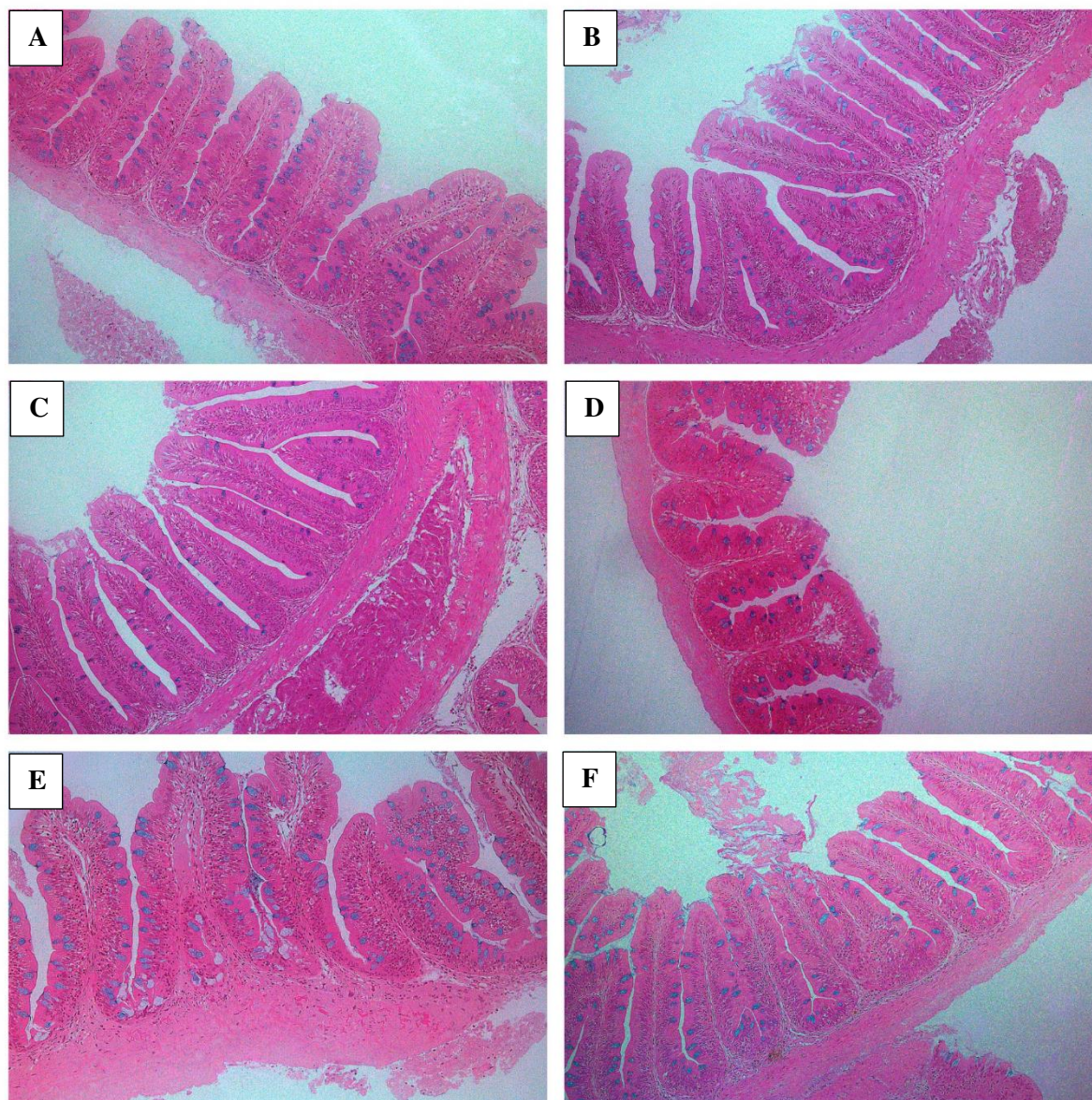


B)



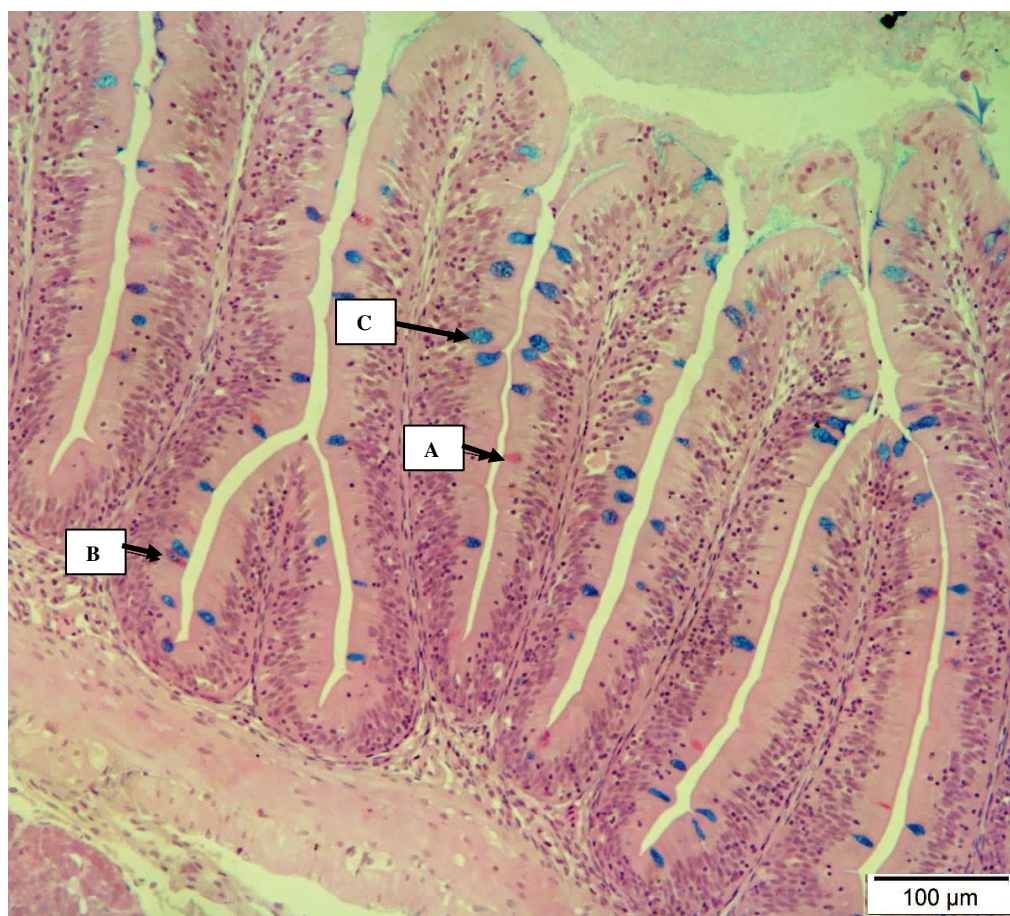
In Figure 4, histological images of the intestine of Nile tilapia juveniles supplemented with OEHP are presented.

Figure 4. Photomicrographs of the intestinal wall of Nile tilapia juveniles, *Oreochromis niloticus*, subjected to diets with different concentrations of OEHP (g/kg diet): A) 0.0 B) 0.2 C) 0.4 D) 0.6 E) 0.8 F) 1.0; highlighting histomorphometric changes in villus height and muscular layer. Staining: Periodic Acid-Schiff conjugated with Alcian Blue.



In Figure 5, the histological image of the Nile tilapia intestine is presented, showing goblet cells classified according to the nature of their secretion: MN – neutral mucins (PAS+). MA – acid mucins (AB+) or MM – mixed mucins (PAS/AB+), with the acid type being predominant.

Figure 5. Photomicrograph of the initial portion of the intestine of Nile tilapia juveniles, *Oreochromis niloticus*, subjected to diets with different concentrations of OEHP, highlighting goblet cells according to the nature of mucins. A) Neutral Mucins B) Mixed Mucins C) Acid Mucins.



In Table 2, it can be observed, after linear regression, that there was a positive linear effect of OEHP levels on the variables MA (acid mucins) and MT (total mucins).

Table 2. Number of goblet cells (mean \pm SE) classified by their mucin production in Nile tilapia juveniles, *Oreochromis niloticus*, fed with different levels of OEHP over eight weeks.

Parameter	OEHP (g /kg diet)						<i>P</i> -value	
	0 (Control)	0.20	0.40	0.60	0.80	1.00	Linear	Quadratic
MA	5.37 \pm 3.33	8.58 \pm 4.02	16.08 \pm 2	13.62 \pm 2.64	22.75 \pm 5.41	17.97 \pm 1.54	0.0011	0.2850
MM	3.05 \pm 1.76	2.5 \pm 1.71	5.40 \pm 1.62	0.83 \pm 0.53	5.99 \pm 2.27	0.87 \pm 0.48	0.6883	0.3096
MN	0.82 \pm 0.48	0.84 \pm 0.47	1.78 \pm 0.87	0.80 \pm 0.65	0.80 \pm 0.50	0.06 \pm 0.06	0.3193	0.1609
MT	9.25 \pm 5.45	11.68 \pm 4.79	23.22 \pm 1.71	14.99 \pm 2.99	29.54 \pm 4.42	18.90 \pm 1.81	0.0053	0.1187

Abbreviations:

OEHP: Peppermint essential oil; SE: Standard error of the means; MA: Acid mucins; MM: Mixed mucins; MN: Neutral mucins; MT: Total mucins. The data represents means of 72 Nile tilapia juveniles per treatment. Orthogonal polynomial contrasts were used to assess linear and quadratic responses to different levels of dietary OEHP. There were no significant differences between treatments and the control by Dunnett's test ($P < 0.05$).

2.3.2. Hepatic Histomorphometry

In Table 3, it is evident that there was a significant difference for the 0.8 g/kg treatment ($P < 0.001$) compared to the control regarding the percentages of cytosol (CIT) and glycogen (GLI) in hepatocytes. There was also a linear effect of OEHP levels on the CIT variable.

Table 3. Hepatic histomorphometry (mean \pm SE) of Nile tilapia juveniles, *Oreochromis niloticus*, fed with different levels of OEHP over eight weeks.

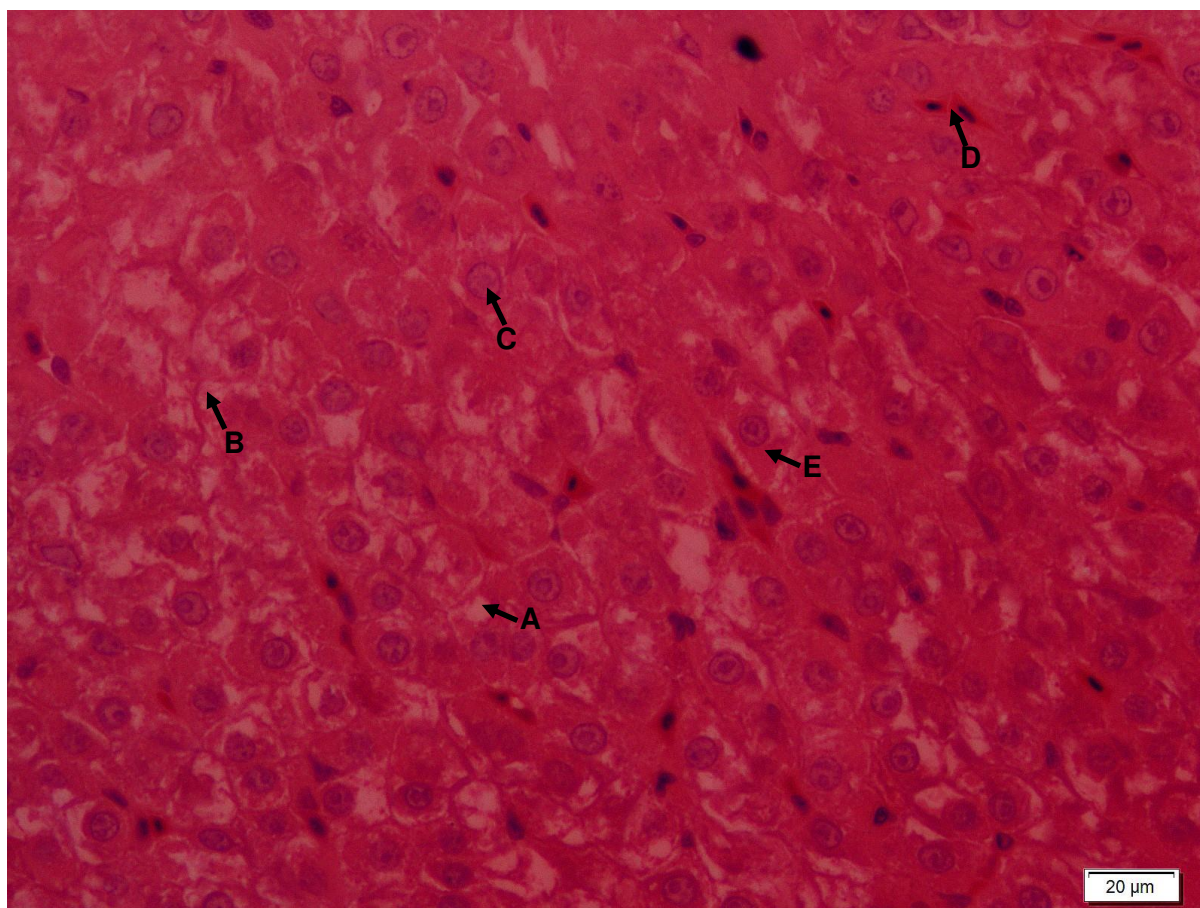
Parameter	OEHP (g /kg diet)						<i>P</i> -value	
	0 (Control)	0.20	0.40	0.60	0.80	1.00	Linear	Quadratic
NUC (%)	8.27 \pm 1.25	6.82 \pm 0.48	7.26 \pm 0.88	8.26 \pm 1.29	6.75 \pm 0.44	7.26 \pm 1.29	0.6179	0.8316
CAP (%)	9.96 \pm 1.4	9.96 \pm 0.74	8.71 \pm 0.49	10.41 \pm 0.66	10.04 \pm 0.38	9.64 \pm 0.73	0.9539	0.8283
GLI (%)	46.82 \pm 4.67	38.40 \pm 3.23	39.54 \pm 2.24	39.88 \pm 3.88	30.91* \pm 3.57	39.97 \pm 4.17	0.0809	0.1775
GOR (%)	2.96 \pm 0.87	5.11 \pm 0.95	3.15 \pm 0.89	4.04 \pm 1.35	4.98 \pm 1.57	2.98 \pm 0.89	0.9524	0.3955
CIT (%)	31.89 \pm 2.62	39.70 \pm 3.23	41.42 \pm 2.59	37.42 \pm 3.21	47.31* \pm 4.28	40.30 \pm 2.95	0.0357	0.1799

Abbreviations:

OEHP: Peppermint essential oil; SE: Standard error of the means; NUC: Nuclei; CAP: Capillaries; GLI: Glycogen; GOR: Fat; CIT: Cytosol. The data represents means of 20 Nile tilapia juveniles from four replicate tanks. Orthogonal polynomial contrasts were used to assess linear and quadratic responses to OEHP levels in the diet. Means within a row with different superscripts differ significantly from the control diet by Dunnett's test ($P < 0.05$).

Figure 6 depicts a histological slide of the liver from a juvenile *Oreochromis niloticus*, highlighting the assessed variables.

Figure 6. Photomicrograph of the liver of Nile tilapia juvenile, *Oreochromis niloticus*, stained with Periodic Acid-Schiff combined with Alcian Blue, highlighting the assessed variables: A) Fat B) Cytosol C) Nucleus D) Capillary E) Glycogen.



2.4. Discussion

2.4.1. Histomorphometry of the Intestine

Histomorphometric assessment stands out as a crucial tool in understanding morphofunctional responses to various dietary interventions, providing a solid foundation for optimizing the nutrition and animal welfare (Hersi et al. 2023). Therefore, its accurate use and correct interpretation can be a determining factor in the success of animal production (Rodrigues et al. 2017; Moreira et al. 2018; Özel et al. 2022). The fish in our study exhibited a positive linear effect due to increasing levels of OEHP in the diet on villus width and epithelial height (AE),

along with a quadratic effect on villus height (AV). The increase in intestinal villi and epithelium, particularly when accompanied by an increase in the striated border, is a positive condition that enhances the surface area of absorptive cells, optimizing the digestion and absorption of nutrients. This can have a positive impact on animal performance (Adel et al., 2015; Do Nascimento Veiga et al., 2020).

The quadratic effect on villus height (AV) has also been reported in previous studies evaluating essential oils (OE) from other plants on the intestine of Nile tilapia, such as the OE from *Zingiber officinale* (Chung et al., 2021) and the OE from *Lippia origanoides* (Adam et al., 2019). Such results are considered interesting, given that essential oils, especially peppermint oil, possess additional beneficial properties for the organism, such as antioxidant and antibacterial capabilities (Ribeiro et al., 2018; De Souza Silva et al., 2019; Gholamipourfard et al., 2021). Taking into consideration the strength of the quadratic relationship found for OEHP levels on villus histomorphometry, as well as the significance observed in the comparison between treatments and control, it can be stated that the suitable concentration range for this oil in the diet is between 0.4 and 0.8 g/kg.

In this study, an increase in the thickness of the intestinal muscle layers was observed, possibly due to the stimulating effect of OEHP on muscle fibers, resulting in improved intestinal motility. Intestinal motility plays a significant role in food processing and organism defense (Moreira et al., 2018; Silva et al., 2019). The histomorphometric results of the muscle layer height are consistent with those of villus height, given the quadratic relationship between OEHP levels and muscle layers, especially the inner circular layer. There was a significant increase in the outer muscular layer in the 0.4 and 0.8 g/kg treatments. In a previous study, researchers demonstrated that OEHP levels between 0.20 and 0.60 g/kg helped tilapia juveniles achieve the highest weight gains (Aguiar et al., 2023), this reinforces the idea that the best effects of OEHP supplementation in the diet are achieved at lower oil concentrations, in the range of 0.4 to 0.8 g/kg.

On the other hand, the linear increase in the number of mucin-producing goblet cells, particularly acidic mucins, due to increasing levels of OEHP, can be seen as a heightened need for protection of the intestinal lining. Mucus acts as a protective barrier against physical-chemical damage and pathogens, in addition to its lubricating role to facilitate the movement of the food bolus (Benktander et al., 2019; Padra et al., 2019).

2.4.2. Hepatic Histomorphometry

Liver is one of the primary organs involved in the metabolism of animals, and hepatic analyses help determine the impact of food additives on organism health. Like other animals, Nile tilapia may exhibit modifications in the histological structure of the liver in response to changes in the environment (Farag et al. 2022).

Due to its active principles, peppermint essential oil demonstrates a protective capacity for liver cells (Saluja and Bhatnagar 2023), while it has been reported in the literature that the inclusion of an essential oil can have an effect on the measurements of fish hepatocytes (Larios-Soriano et al. 2022). In our study, the increase in the percentage of cytoplasm, up to a certain level, may be an indicator of the Nile tilapia's health and adequate nutritional status.

Hepatic glycogen is the form in which the liver stores glucose molecules under conditions of nutrient abundance. This glycogen reservoir is utilized to release glucose into the bloodstream during nutrient scarcity or increased nutritional demand. In the current study, the percentage of hepatic glycogen was significantly lower in fish supplemented with the 0.8 g/kg OEHP treatment. The decrease in hepatic glycogen may impact the energy metabolism, causing the fish to shift from utilizing carbohydrates as an energy source to using amino acids in gluconeogenesis (De Souza Silva et al. 2019), this could result in a loss of muscle mass and, consequently, lower productivity. A related study demonstrated that conditions of stress and potential hepatic damage led to an increase in energy expenditure (Santos, Rezende, and Moron 2020). Thus, we understand that the concentration of peppermint essential oil in the diet of Nile tilapia juveniles should be less than 0.8g/kg.

2.5. Conclusions

In Nile tilapia juveniles, peppermint essential oil in the concentration range of 0.4 - 0.8 g/kg of diet can enhance intestinal functionality and nutrient absorption. However, to preserve hepatic metabolism, concentrations below 0.8 g/kg of peppermint essential oil are recommended.

2.6. Acknowledgments

The authors would like to thank the Research Support Foundation of the State of Minas Gerais (FAPEMIG) for funding this research (APQ430 01519-16). We also would like to thank the Coordination for the Improvement of Higher Education Personnel (CAPES) for the

postgraduate scholarship (code 001) to R.I. Valderrama and the National Council for Scientific and Technological Development (CNPq) for the fellowships for A.L. Salaro (grant number 311402/2020-8).

2.7. Data Availability Statement

All data is available.

2.8. References

Adel, Milad, Armin Abedian Amiri, Jalil Zorriehzahra, Amin Nematolahi, and Maria Ángeles Esteban. 2015. “Effects of Dietary Peppermint (*Mentha Piperita*) on Growth Performance, Chemical Body Composition and Hematological and Immune Parameters of Fry Caspian White Fish (*Rutilus Frisii* Kutum).” *Fish & Shellfish Immunology* 45(2):841–47. doi: 10.1016/j.fsi.2015.06.010.

Adel, Milad, Reza Pourgholam, Jalil Zorriehzahra, and Maryam Ghiasi. 2016. “Hemato – Immunological and Biochemical Parameters, Skin Antibacterial Activity, and Survival in Rainbow Trout (*Oncorhynchus Mykiss*) Following the Diet Supplemented with *Mentha Piperita* against *Yersinia Ruckeri*.” *Fish & Shellfish Immunology* 55:267–73. doi: 10.1016/j.fsi.2016.05.040.

Aguiar, G. A. C. C. D., C. L. D. S. Carneiro, D. A. V. Campelo, R. C. T. Rusth, J. F. R. Maciel, B. Baldisserotto, J. A. S. Zuanon, A. V. D. Oliveira, M. G. D. A. Oliveira, M. B. D. D. Freitas, W. M. Furuya, and A. L. Salaro. 2023. “Effects of Dietary Peppermint (*Mentha Piperita*) Essential Oil on Growth Performance, Plasma Biochemistry, Digestive Enzyme Activity, and Oxidative Stress Responses in Juvenile Nile Tilapia (*Oreochromis Niloticus*).” *Fishes* 8(7). doi: 10.3390/fishes8070374.

Ahmed, Ayman Mohamed Hassan, Mohamed M. E. Mostafa, and M. H. S. El-Sanhoury. 2016. “Effect of Peppermint Extracts Inclusion in Broiler Chick Diet on Chick Performance, Plasma Constituents, Carcass Traits and Some Microbial Populations, Enzymatic Activity and Histological Aspects of Small Intestine.” doi: 10.3923/ajava.2016.441.451.

Alesci, Alessio, Simona Pergolizzi, Serena Savoca, Angelo Fumia, Angelica Mangano, Marco Albano, Emmanuele Messina, Marialuisa Aragona, Patrizia Lo Cascio, Gioele Capillo, and Eugenia Rita Lauriano. 2022. “Detecting Intestinal Goblet Cells of the Broadgilled Hagfish *Eptatretus Cirrhatus* (Forster, 1801): A Confocal Microscopy Evaluation.” *Biology* 11(9):1366. doi: 10.3390/biology11091366.

Alho Da Costa, Brenda M. P., Marcelo F. Torres, Renan Amaral Da Silva, Baki Aydın, Lílian Lund Amado, Moisés Hamoy, and Luis André L. Barbas. 2022. “Integrated Behavioural, Neurological,

Muscular and Cardiorespiratory Response in Tambaqui, *Colossoma Macropomum* Anaesthetized with Menthol.” *Aquaculture* 560:738553. doi: 10.1016/j.aquaculture.2022.738553.

Amato, Antonella, Rosa Serio, and Flavia Mulè. 2014. “Involvement of Cholinergic Nicotinic Receptors in the Menthol-Induced Gastric Relaxation.” *European Journal of Pharmacology* 745:129–34. doi: 10.1016/j.ejphar.2014.10.012.

Benktander, John, Vignesh Venkatakrishnan, János T. Padra, Henrik Sundh, Kristina Sundell, Abarna V M. Murugan, Ben Maynard, and Sara K Lindén. 2019. “Effects of Size and Geographical Origin on Atlantic Salmon, *Salmo Salar*, Mucin O-Glycan Repertoire *[S].” *Molecular & Cellular Proteomics* 18(6):1183–96. doi: 10.1074/mcp.RA119.001319.

Chung, Samantha, Karina Ribeiro, Daniel Vitor Teixeira, and Carlos Eduardo Copatti. 2021. “Inclusion of Essential Oil from Ginger in the Diet Improves Physiological Parameters of Tambaqui Juveniles (*Colossoma Macropomum*).” *Aquaculture* 543:736934. doi: 10.1016/j.aquaculture.2021.736934.

Costa, Carinne Moreira De Souza, Matheus Gomes Da Cruz, Talissa Beatriz Costa Lima, Liliane Campos Ferreira, Arlene Sobrinho Ventura, Franmir Rodrigues Brandão, Edsandra Campos Chagas, Francisco Célio Maia Chaves, Maurício Laterça Martins, and Gabriela Tomas Jerônimo. 2020. “Efficacy of the Essential Oils of *Mentha Piperita*, *Lippia Alba* and *Zingiber Officinale* to Control the acanthocephalan *Neoechinorhynchus Buttnerae* in *Colossoma Macropomum*.” *Aquaculture Reports* 18:100414. doi: 10.1016/j.aqrep.2020.100414.

Costa, Thaisa Sales, Rafael Carvalho Da Silva, Alexandra Pretto, Odair Dos Santos Monteiro, Jefferson Costa De Siqueira, Bernardo Baldisserotto, and Jane Mello Lopes. 2022. “Effect of *Lippia Grata* Essential Oil as a Feed Additive on the Performance of Tambatinga Juveniles.” *Acta Amazonica* 52(2):122–30. doi: 10.1590/1809-4392202102442.

Dawood, Mahmoud A. O., Mohammed F. El Basuini, Amr I. Zaineldin, Sevdan Yilmaz, Md. Tawheed Hasan, Ehsan Ahmadifar, Amel M. El Asely, Hany M. R. Abdel-Latif, Mahmoud Alagawany, Nermeen M. Abu-Elala, Hien Van Doan, and Hani Sewilam. 2021. “Antiparasitic and Antibacterial Functionality of Essential Oils: An Alternative Approach for Sustainable Aquaculture.” *Pathogens* 10(2):185. doi: 10.3390/pathogens10020185.

De Sousa Barros, Alexandre, Selene Maia De Morais, Pablito Augusto Travassos Ferreira, Ícaro Gusmão Pinto Vieira, Afrânio Aragão Craveiro, Raquel Oliveira Dos Santos Fontenelle, Jane Eire Silva Alencar De Menezes, Francisco Walber Ferreira Da Silva, and Halisson Araújo De Sousa. 2015. “Chemical Composition and Functional Properties of Essential Oils from *Mentha* Species.” *Industrial Crops and Products* 76:557–64. doi: 10.1016/j.indcrop.2015.07.004.

De Souza Silva, Leyciane Tayana, Ulisses De Pádua Pereira, Hugo Mendes De Oliveira, Elenice Martins Brasil, Scheila Anelise Pereira, Edsandra Campos Chagas, Gabriel Fernandes Alves Jesus, Lucas Cardoso, José Luiz Pedreira Mouriño, and Maurício Laterça Martins. 2019. “Hemato-Immunological and Zootechnical Parameters of Nile Tilapia Fed Essential Oil of Mentha Piperita after Challenge with *Streptococcus Agalactiae*.” *Aquaculture* 506:205–11. doi: 10.1016/j.aquaculture.2019.03.035.

Du, Yibo, Ying Han, Rong Zhang, Yinhua Zhang, Shuai Bao, and Yongchun Cao. 2022. “Dietary Baicalein Improves Growth Performance, Antioxidant Activity, and Intestinal Flora of Koi Carp (*Cyprinus Carpio*).” *Aquaculture Reports* 27:101421. doi: 10.1016/j.aqrep.2022.101421.

Escalas, Arthur, Jean-Christophe Auguet, Amandine Avouac, Raphaël Seguin, Antoine Gradel, Lucie Borrossi, and Sébastien Villéger. 2021. “Ecological Specialization Within a Carnivorous Fish Family Is Supported by a Herbivorous Microbiome Shaped by a Combination of Gut Traits and Specific Diet.” *Frontiers in Marine Science* 8.

FAO. 2022. *El estado mundial de la pesca y la acuicultura 2022*. FAO.

Farag, Mayada R., Mahmoud Alagawany, Samah R. Khalil, Reda M. Abd El-Aziz, Asmaa W. Zagloul, Attia A. A. Moselhy, and Shimaa M. Abou-Zeid. 2022. “Effect of Parsley Essential Oil on Digestive Enzymes, Intestinal Morphometry, Blood Chemistry and Stress-Related Genes in Liver of Nile Tilapia Fish Exposed to Bifenthrin.” *Aquaculture* 546:737322. doi: 10.1016/j.aquaculture.2021.737322.

Gholamipourfard, Kamal, Mehdi Salehi, and Erika Banchio. 2021. “Mentha Piperita Phytochemicals in Agriculture, Food Industry and Medicine: Features and Applications.” *South African Journal of Botany* 141:183–95. doi: 10.1016/j.sajb.2021.05.014.

Ham, Youngseok, Jiyeon Yang, Won-Sil Choi, Byoung-Jun Ahn, and Mi-Jin Park. 2020. “Antibacterial Activity of Essential Oils from *Pinaceae* Leaves Against Fish Pathogens.” *Journal of the Korean Wood Science and Technology* 48(4):527–47. doi: 10.5658/WOOD.2020.48.4.527.

Hersi, Mursal Abdulkadir, Ercument Genc, Atakan Pipilos, and Emre Keskin. 2023. “Effects of Dietary Synbiotics and Biofloc Meal on the Growth, Tissue Histomorphology, Whole-Body Composition and Intestinal Microbiota Profile of Nile Tilapia (*Oreochromis Niloticus*) Cultured at Different Salinities.” *Aquaculture* 570:739391. doi: 10.1016/j.aquaculture.2023.739391.

Hoseini, Seyyed Morteza, Ali Taheri Mirghaed, Bilal Ahmad Paray, Seyed Hossein Hoseinifar, and Hien Van Doan. 2020. “Effects of Dietary Menthol on Growth Performance and Antioxidant, Immunological and Biochemical Responses of Rainbow Trout (*Oncorhynchus mykiss*).” *Aquaculture* 524:735260. doi: 10.1016/j.aquaculture.2020.735260.

Hoseinifar, Seyed Hossein, Francesca Maradonna, Mehwish Faheem, Ramasamy Harikrishnan, Gunapathy Devi, Einar Ringø, Hien Van Doan, Ghasem Ashouri, Giorgia Gioacchini, and Oliana Carnevali. 2023. “Sustainable Ornamental Fish Aquaculture: The Implication of Microbial Feed Additives.” *Animals* 13(10):1583. doi: 10.3390/ani13101583.

Hou, Tianyu, Siva Sankar Sana, Huizhen Li, Yun Xing, Anima Nanda, Vasudeva Reddy Netala, and Zhijun Zhang. 2022. “Essential Oils and Its Antibacterial, Antifungal and Anti-Oxidant Activity Applications: A Review.” *Food Bioscience* 47:101716. doi: 10.1016/j.fbio.2022.101716.

Huyben, David, Marcia Chiasson, John S. Lumsden, Phuc H. Pham, and Mohiuddin A. Kabir Chowdhury. 2021. “Dietary Microencapsulated Blend of Organic Acids and Plant Essential Oils Affects Intestinal Morphology and Microbiome of Rainbow Trout (*Oncorhynchus Mykiss*).” *Microorganisms* 9(10):2063. doi: 10.3390/microorganisms9102063.

Larios-Soriano, Ernesto, Roberto Carrillo Zavala, Lus M. López, Bruno Gómez-Gil, Dariel Tovar Ramírez, Samuel Sanchez, Karla Canales, and Mario A. Galaviz. 2022. “Soy Protein Concentrate Effects on Gut Microbiota Structure and Digestive Physiology of Totoaba Macdonaldi.” *Journal of Applied Microbiology* 132(2):1384–96. doi: 10.1111/jam.15269.

Margaret, Aanyu, Ganda M. Euglance, and Namuyomba Racheal. 2021. “Diets Supplemented with Limonene and Thymol Modify Intestinal Histomorphology of Nile Tilapia *Oreochromis niloticus*.” *Scientific African* 12:e00750. doi: 10.1016/j.sciaf.2021.e00750.

Michelin, Euder Cesar. 2020. “Efeitos da exposição crônica a aflatoxinas na dieta em peixes Pacu (*Piaractus mesopotamicus*).” text, Universidade de São Paulo.

Mohamed, Mohamed Amin, E. F. El-Daly, Nafisa Abd el-Azeem, Amani Youssef, and H. M. A. Hassan. 2014. “Growth Performance and Histological Changes in Ileum and Immune Related Organs of Broilers Fed Organic Acids or Antibiotic Growth Promoter.” *International Journal of Poultry Science* 13:602–10. doi: 10.3923/ijps.2014.602.610.

Mohammadi, M., A. Imani, M. Farhangi, A. Gharaei, and M. Hafezieh. 2020. “Replacement of Fishmeal with Processed Canola Meal in Diets for Juvenile Nile Tilapia (*Oreochromis Niloticus*): Growth Performance, Mucosal Innate Immunity, Hepatic Oxidative Status, Liver and Intestine Histology.” *Aquaculture* 518:734824. doi: 10.1016/j.aquaculture.2019.734824.

Moreira, Anuzhia P., Jéssica J. F. Lima, Fúlvica C. Oliveira, and Cristiane M. Campos. 2018. “Histomorfometria intestinal de pacus alimentados com dieta contendo óleo essencial de *Ocimum gratissimum*.”

do Nascimento Veiga, Pamela Thainara, Marco Shizuo Owatari, André Luiz Nunes, Robson Andrade Rodrigues, Rodrigo Y. Dichoff Kasai, Carlos Eurico Fernandes, and Cristiane Meldau de Campos. 2020. “Short Communication: *Bacillus Subtilis* C-3102 Improves Biomass Gain, Innate Defense, and Intestinal Absorption Surface of Native Brazilian Hybrid Surubim (*Pseudoplatystoma Corruscans* x *P. Reticulatum*).” *Aquaculture International* 28(3):1183–93. doi: 10.1007/s10499-020-00519-y.

Nicholson, Jeremy K., Elaine Holmes, James Kinross, Remy Burcelin, Glenn Gibson, Wei Jia, and Sven Pettersson. 2012. “Host-Gut Microbiota Metabolic Interactions.” *Science (New York, N.Y.)* 336(6086):1262–67. doi: 10.1126/science.1223813.

Orso, Graziella, Roberta Imperatore, Elena Coccia, Ghasem Ashouri, and Marina Paolucci. 2022. “*Lamiaceae* as Feed Additives in Fish Aquaculture.” *Fishes* 7(6):349. doi: 10.3390/fishes7060349.

Özel, Osman Tolga, Eyüp Çakmak, Selin Ertürk Gürkan, İsa Coskun, and Mustafa Türe. 2022. “Evaluation of Oregano (*Origanum Vulgare*) Essential Oil Supplementation on Growth Performance, Digestive Enzymes, Intestinal Histomorphology and Gut Microbiota of Black Sea Salmon, *Salmo Labrax*.” doi: 10.20302/NC.2022.31.3.

Padala, Dharmakar, Ganapathi Naik Marakini, Anjusha Kokkam Valappil, Prabhaskar Lal Prabhakaran, Mamun Muhammad Abdullah Al, and Ramesh Kavalagiriyanahalli Srinivasiah. 2021. “Effect of Dietary Peppermint (*Mentha Piperita*) on Growth, Survival, Disease Resistance and Haematology on Fingerlings of Rohu (*Labeo Rohita*).” *Aquaculture Research* 52(6):2697–2705. doi: 10.1111/are.15120.

Padra, János Tamás, Abarna V. M. Murugan, Kristina Sundell, Henrik Sundh, John Benktander, and Sara K. Lindén. 2019. “Fish Pathogen Binding to Mucins from Atlantic Salmon and Arctic Char Differs in Avidity and Specificity and Is Modulated by Fluid Velocity.” *PLOS ONE* 14(5):e0215583. doi: 10.1371/journal.pone.0215583.

PEIXE BR, Beatriz. 2023. “Anuário PeixeBR 2023.”

Pelvan, Ebru, Öznur Karaoğlu, Emel Önder Fırat, Kevser Betül Kalyon, Emilio Ros, and Cesarettin Alasalvar. 2022. “Immunomodulatory Effects of Selected Medicinal Herbs and Their Essential Oils: A Comprehensive Review.” *Journal of Functional Foods* 94:105108. doi: 10.1016/j.jff.2022.105108.

Rhodes, Linda D., Ronald B. Johnson, and Mark S. Myers. 2016. “Effects of Alternative Plant-Based Feeds on Hepatic and Gastrointestinal Histology and the Gastrointestinal Microbiome of Sablefish (*Anoplopoma Fimbria*).” *Aquaculture* 464:683–91. doi: 10.1016/j.aquaculture.2016.05.010.

Ribeiro, Suzana Cardoso, Dayna Filocreão Malheiros, Izonete Cristina Guillozki, Claudia Majolo, Francisco Célio Maia Chaves, Edsandra Campos Chagas, Helena Cristina Silva De Assis, Marcos Tavares-Dias, and Eliane Tie Oba Yoshioka. 2018. “Antioxidants Effects and Resistance against Pathogens of *Colossoma Macropomum* (Serassalmidae) Fed *Mentha Piperita* Essential Oil.” *Aquaculture* 490:29–34. doi: 10.1016/j.aquaculture.2018.02.024.

Rodrigues, R. A., K. C. Saturnino, and C. E. Fernandes. 2017. “Liver Histology and Histomorphometry in Hybrid Sorubim (*Pseudoplatystoma Reticulatum* × *Pseudoplatystoma Corruscans*) Reared on Intensive Fish Farming.” *Aquaculture Research* 48(9):5083–93. doi: 10.1111/are.13325.

Saluja, Sonal, and Anita Bhatnagar. 2023. “Dietary Administration of Probiotic *Bacillus Coagulans* and *Mentha Piperita* Can Protect Histological Architecture and DNA Damage in *Catla catla* (Hamilton, 1822).” *Aquaculture and Fisheries* S2468550X23000242. doi: 10.1016/j.aaf.2023.02.002.

Sampantamit, Tiptiwa, Long Ho, Wout Van Echelpoel, Carl Lachat, and Peter Goethals. 2020. “Links and Trade-Offs between Fisheries and Environmental Protection in Relation to the Sustainable Development Goals in Thailand.” *Water* 12(2):399. doi: 10.3390/w12020399.

Santos, Eduardo Libanio Reis, Fabrício Pereira Rezende, and Sandro Estevan Moron. 2020. “Stress-Related Physiological and Histological Responses of Tambaqui (*Colossoma macropomum*) to Transportation in Water with Tea Tree and Clove Essential Oil Anesthetics.” *Aquaculture* 523:735164. doi: 10.1016/j.aquaculture.2020.735164.

Silva, Claudileide De Sá, Hamilton Mendes De Figueiredo, Tânia Lúcia Montenegro Stamford, and Luiza Helena Meller Da Silva. 2019. “Inhibition of *Listeria Monocytogenes* by *Melaleuca alternifolia* (Tea Tree) Essential Oil in Ground Beef.” *International Journal of Food Microbiology* 293:79–86. doi: 10.1016/j.ijfoodmicro.2019.01.004.

SOUZA, LAUANA P., Vitor Zuim, Priscila Stinguel, Patricia F. Pinheiro, and Hugo B. Zago. 2022. “Toxicity of Essential Oil of *Mentha Piperita* (Lamiaceae) and Its Monoterpenoid Menthol Against *Tetranychus urticae* Kogan 1836 (Acari: Tetranychidae).” *Anais Da Academia Brasileira de Ciências* 94.

Valladão, Gustavo M. R., Sílvia U. Gallani, Gabriela Pala, Raphael B. Jesus, Suzana Kotzent, Jaqueline C. Costa, Thiago F. A. Silva, and Fabiana Pilarski. 2017. “Practical Diets with Essential Oils of Plants Activate the Complement System and Alter the Intestinal Morphology of Nile Tilapia.” *Aquaculture Research* 48(11):5640–49. doi: 10.1111/are.13386.

Zhang, R., X. W. Wang, L. L. Liu, Y. C. Cao, and H. Zhu. 2020. "Dietary Oregano Essential Oil Improved the Immune Response, Activity of Digestive Enzymes, and Intestinal Microbiota of the Koi Carp, *Cyprinus carpio*." *Aquaculture* 518:734781. doi: 10.1016/j.aquaculture.2019.734781.