

MAYRA FONSECA ZERLOTINI

**ESTUDO DE PROTOCOLOS ALTERNATIVOS NA PLASTINAÇÃO DE
PEÇAS ANATÔMICAS COM USO DE RESINA DE SILICONE
POLIMERIZÁVEL**

Tese apresentada à Universidade Federal de Viçosa,
como parte das exigências do Programa de Pós-
Graduação em Medicina Veterinária, para obtenção
do título de *Doctor Scientiae*.

Orientador: Tarcízio Antônio Rego de Paula

**VIÇOSA - MINAS GERAIS
2020**

**Ficha catalográfica elaborada pela Biblioteca Central da Universidade
Federal de Viçosa - Campus Viçosa**

T

Z58e
2020
Zerlotini, Mayra Fonseca, 1986-
Estudo de protocolos alternativos na plastinação de peças
anatômicas com uso de resina de silicone polimerizável / Mayra
Fonseca Zerlotini. – Viçosa, MG, 2020.
57f. : il. (algumas color.) ; 29 cm.

Orientador: Tarcízio Antônio Rego de Paula.
Tese (doutorado) - Universidade Federal de Viçosa.
Inclui bibliografia.

1. Anatomia veterinária. 2. Plastinação. 3. Desidratação.
I. Universidade Federal de Viçosa. Departamento de Veterinária.
Programa de Pós-Graduação Doutorado em Medicina
Veterinária. II. Título.

CDD 22 ed. 636.0891


MAYRA FONSECA ZERLOTINI

**ESTUDO DE PROTOCOLOS ALTERNATIVOS NA PLASTINAÇÃO DE
PEÇAS ANATÔMICAS COM USO DE RESINA DE SILICONE
POLIMERIZÁVEL**

Tese apresentada à Universidade Federal de Viçosa,
como parte das exigências do Programa de Pós-
Graduação em Medicina Veterinária, para obtenção
do título de *Doctor Scientiae*.

APROVADA: 21 de fevereiro de 2020.

Assentimento:



Mayra Fonseca Zerlotini
Autora



Tarcizio Antônio Rego de Paula
Orientador

AGRADECIMENTOS

Começo os agradecimentos pelos meus pais Adhemar e Gal que me deram oportunidade de realizar meus sonhos e pelo amor incondicional.

A todos os fiéis familiares e amigos que estiveram sempre presentes, me incentivando e fortalecendo ao longo desses anos.

Agradeço ao meu orientador Prof. Dr. Tarcízio Antônio Rego de Paula pela confiança, pela parceria e por me incentivar a ser melhor a cada dia.

Agradeço aos demais professores, técnicos de laboratório e à secretária da pós-graduação, Rosi, todos do Departamento de Veterinária (DVT) da Universidade Federal de Viçosa (UFV), que direta ou indiretamente contribuíram com meu trabalho e que se empenharam junto comigo para a realização deste.

Estendo meus agradecimentos aos queridos amigos e parceiros de laboratório pela convivência e parceria durante esses anos, por estarem presentes e me apoiando nos momentos felizes e nos momentos mais difíceis.

O presente trabalho foi realizado com apoio da Coordenação de Aperfeiçoamento de Pessoal de Nível Superior – Brasil (CAPES) – Código de Financiamento 001.

Por fim, agradeço à vida e a Deus por me proporcionar momentos de aprendizado e realizações.

“Agradeço todas as dificuldades que enfrentei,
não fosse por elas eu não teria saído do lugar.”

Chico Xavier

RESUMO

ZERLOTINI, Mayra Fonseca, D.Sc., Universidade Federal de Viçosa, fevereiro de 2020. **Estudo de protocolos alternativos na plastinação de peças anatômicas com uso de resina de silicone polimerizável.** Orientador: Tarcízio Antônio Rego de Paula.

A plastinação é uma técnica de preservação de peças desenvolvida por Von Hagens na Alemanha em 1977, que consiste em produzir peças com boa qualidade didática, secas, inodoras e resistentes, por meio da substituição dos líquidos e lipídeos orgânicos por uma resina de silicone polimerizável, visando utilização principalmente no ensino, na pesquisa e extensão. Ao longo dos anos, esta técnica tem sido reconhecida e difundida mundialmente, por meio de exposições itinerantes do corpo humano e em museus de ciências naturais instalados ao redor do mundo. As principais dificuldades para reproduzir esta técnica em outros laboratórios, principalmente no Brasil, estão relacionadas com o alto custo em aquisição de equipamentos e insumos e adequação de um laboratório com medidas de segurança apropriadas. Neste sentido, as modificações realizadas a partir da técnica de plastinação padrão com o intuito de tornar o desenvolvimento desta técnica viável e produzir peças com boa qualidade didática, duráveis e de baixo custo, foram fatores motivadores para o desenvolvimento deste trabalho. Tais modificações estão relacionadas com a substituição ou diminuição do uso de formol na etapa de fixação; substituição da acetona por álcool etílico combustível na etapa de desidratação e a utilização de um sistema de vácuo fechado com central de produção e armazenamento, linha de distribuição e câmaras de impregnação independentes. As adaptações estruturais realizadas no laboratório apresentaram bom custo benefício e foram efetivas para a operacionalização de um sistema de exaustão eficiente. O álcool etílico a 70 % mostrou-se eficiente como fixador em cadáveres de ratos para o processo de plastinação. A substituição da acetona como solvente intermediário, pelo álcool etílico combustível, é viável, porém recomenda-se um banho desengordurante de acetona ao longo da etapa de desidratação. A utilização de um sistema de vácuo fechado durante o processo de impregnação é eficaz, sendo que os melhores resultados são observados quando da utilização de curva crescente lenta de vácuo.

Palavras-chave: Anatomia veterinária. Desidratação. Plastinação. Técnica modificada.

ABSTRACT

ZERLOTINI, Mayra Fonseca, D.Sc., Universidade Federal de Viçosa, February, 2020. **Alternative protocol study on the plastination of anatomical parts using polymerizable silicone resin.** Adviser: Tarcízio Antônio Rego de Paula.

Plastination is a preservation technique of parts developed by Von Hagens in Germany in 1977, which consists in producing parts with good didactic quality, dry, odorless and resistant, by replacing organic liquids and lipids with a polymerizable silicone resin, mainly for use in teaching and research. Over the years, this technique has been recognized and spread worldwide, through itinerant exhibitions of the human body and in museums of natural sciences installed around the world. The main difficulties to reproduce this technique in other laboratories, mainly in Brazil, are related to the high cost in the acquisition of equipment and inputs and the adequacy of a laboratory with appropriate safety measures. In this sense, the modifications made from the standard plastination technique in order to make the development of this technique viable and to produce parts with good didactic quality, durable and low cost, were motivating factors for the development of this work. Such modifications are related to the substitution or reduction of the use of formaldehyde in the fixation stage; substitution of acetone by fuel ethyl alcohol in the dehydration stage and the use of a closed vacuum system with central production and storage, distribution line and independent impregnation chambers. The structural adaptations made in the laboratory were quite cost-effective and successful in operating an efficient exhaust system. Ethyl alcohol at 70 % proved to be efficient as a fixator in rat cadavers for the plastination process. The substitution of acetone as an intermediate solvent by ethyl alcohol fuel is feasible, but a degreasing bath of acetone along the dehydration stage is recommended. The use of a closed vacuum system during the impregnation process is efficacious, and the best results are observed when using a slow increasing vacuum curve.

Keywords: Veterinary anatomy. Dehydration. Plastination. Modified technique.

SUMÁRIO

1.0 INTRODUÇÃO.....	8
1.1 Referências	13
2.0 ESTABELECIMENTO E OPERACIONALIZAÇÃO DE UM LABORATÓRIO DE PLASTINAÇÃO COM BAIXO ORÇAMENTO NO SETOR DE MORFOLOGIA VETERINÁRIA DA UNIVERSIDADE FEDERAL DE VIÇOSA MG-BRASIL.	
Resumo	15
Abstract	16
2.1 Introdução	17
2.2 Objetivos	19
2.2.1 Objetivo Geral	19
2.2.2 Objetivos Específicos	19
2.3 Material e Métodos	20
2.4 Resultados e Discussão	27
2.5 Conclusão	35
2.6 Referências Bibliográficas	36
3.0 MINORAÇÃO DO USO DE FORMOL E ACETONA NAS ETAPAS DE FIXAÇÃO E DESIDRATAÇÃO DA TÉCNICA DE PLASTINAÇÃO NA PRODUÇÃO DE PEÇAS ANATÔMICAS	
Resumo	38
Abstract	39
3.1 Introdução	40
3.2 Objetivos	42
3.2.1 Objetivo Geral	42
3.2.2 Objetivos Específicos.....	42
3.3 Material e Métodos	43
3.4 Resultados e Discussão	49
3.5 Conclusão	55
3.6 Referências Bibliográficas	56

1.0 INTRODUÇÃO

Desde os primórdios, nos estudos de anatomia animal e humana são utilizados cadáveres e peças anatômicas para facilitar o aprendizado das estruturas morfológicas e manter os alunos em contato com as peças e tecidos orgânicos de forma mais natural. Apesar de esta ser a melhor forma de ensino, tem uma limitação muito grande com relação à aquisição, à manutenção e à preservação dos cadáveres e peças. Para promover um estudo de boa qualidade, as peças passam por técnicas de preservação no intuito de evitar a autólise dos tecidos e a ação dos microrganismos assim, estas peças podem ser utilizadas por um período maior de tempo (VON HAGENS et al, 1987; ANDREOLI et al., 2012).

Existem vários fixadores que são amplamente utilizados em laboratórios de anatomia para a conservação de peças anatômicas, sendo que o formol o fixador de eleição visto que, em solução a 10 %, seu uso se torna simples, economicamente viável e apresenta boa penetração nos tecidos, evitando a proliferação de patógenos (OLIVEIRA et al., 2013). Um grande inconveniente para a utilização de peças formolizadas é a necessidade da manutenção úmida das mesmas, o que é realizado em cubas contendo a solução à 10% de concentração. Porém, apesar de ser um ótimo fixador a manutenção e a manipulação contínua de peças em solução de formol as torna de coloração mais escura, rígidas e friáveis, e seu odor cáustico e agressivo dificulta o manuseio (OLIVEIRA et al., 2013). Os vapores produzidos pela solução de formol provocam sintomas como irritação de mucosas podendo levar a doenças do trato respiratório nas pessoas que têm contato prolongado com a solução (LIMBERGER, 2011).

Algumas avaliações feitas pela “International Agency for Research on Cancer – IARC” - da Organização Mundial de Saúde (OMS) sobre o formol, que foram concluídas em 1987, classificou o formaldeído no grupo 2A como provável cancerígeno em humanos. Já na classificação de 2006 ele foi classificado como cancerígeno. Os indivíduos com maior probabilidade de sofrerem danos, devido à utilização do formol, são aqueles que estão expostos no seu local de trabalho a concentrações mais elevadas de vapores (LIMBERGER, 2011). Neste sentido o uso de formaldeído para a conservação de cadáveres e peças para o estudo anatômico vem sendo, há muito, desestimulado.

Outro fator que soma para que o uso do formaldeído seja desestimulado é o seu descarte indevido no ambiente, o qual pode produzir efeitos adversos na saúde devido à contaminação da água pelo mesmo. Os rejeitos gerados pelas atividades de ensino com o uso de animais conservados em formol, apesar do pouco volume comparado com os

rejeitos de grandes indústrias, causam impactos ambientais relevantes (PEREIRA & ZAITA, 2009).

Ainda desfavorável ao uso de formol soma-se a dificuldade na prevenção do crescimento de microrganismos na solução. Alguns fungos como o *Aspergillus flavus* já apresentam resistência ao formol, seu crescimento se dá principalmente em peças mantidas fora das cubas por algum período, mas também observa-se o crescimento de colônias na superfície da solução em cubas mantidas fechadas por longo período. Alguns microrganismos patogênicos são encontrados em laboratórios de anatomia, aqueles do gênero *Monilla*, *Aspergillus*, *Tricophyton* e algumas micobactérias e leveduras são implicados como causadores de lesões dermatológicas em mãos e unhas (LIMBERGER, 2011).

A Agência Nacional de Vigilância Sanitária (ANVISA) vem aos poucos propondo instruções normativas cada vez mais restritivas ao uso de formol no Brasil e sugerindo a substituição desse produto por outros alternativos (ANVISA, 2009). Existem outros métodos de conservação de tecidos biológicos em laboratórios de Anatomia Humana e Animal, que podem ser utilizados como alternativas para o uso do formol, dentre eles o uso de congelamento ou agentes químicos como: soluções mercuriais, betapropiolactona, glutaraldeído, glicerina, álcool etílico, solução hiperosmótica de cloreto de sódio e de alumínio de potássio, vinagre branco, citrato de sódio, verde malaquita, resina poliéster, dentre outros (MACHADO, 2005; GÓMEZ & ORTIZ, 2011; OLIVEIRA et al., 2013). Porém muitas destas alternativas são pouco viáveis pois também são tóxicas e seu comércio é restrito, outras apresentam limitações quanto ao efeito desejado, seja diretamente na conservação dos cadáveres ou em relação à logística e à rotina de uso (MACHADO, 2005). Uma das alternativas em substituição do formol é a técnica de plastinação, que foi desenvolvida pelo Dr. Gunther von Hagens em Heidelberg, Alemanha em 1977, e consiste na substituição de líquidos corpóreos por polímeros de silicone, de poliéster ou de epóxi.

A plastinação é um processo de preservação de peças anatômicas por um método de impregnação forçada onde a água e os lipídios nos tecidos biológicos são substituídos por polímeros curáveis que quando endurecidos, produzem peças secas, inodoras, duráveis e de baixa toxicidade, com vastas aplicações em estudos de anatomia (BICKLEY et al., 1981). Um dos grandes atrativos da técnica é a possibilidade do aproveitamento didático de praticamente todos os órgãos, aparelhos e sistemas orgânicos de forma durável, o que reduz o uso de animais sacrificados. As peças plastinadas, podem ser

utilizadas também para a pesquisa, uma vez que apresentam estruturas preservadas ainda a nível histológico. Essas peças podem ser mantidas em ambiente seco, estão sempre prontas para utilização, não precisam ser manipuladas com luvas e são de fácil transporte. Latorre et al. (2007) descreveram o uso de secções de peças plastinadas, para compor softwares didáticos de anatomia.

A praticidade do uso de peças plastinadas no ensino de anatomia vem sendo crescentemente reconhecida e o seu uso tem se tornado rotina em muitas instituições de ensino (DAWSON et al., 1990; COOK & DAWSON, 1996; MANSOR, 1996; CORREIA et al., 1998; PERIS, 2000; ZHONG et al., 2000, MENAKA & CHAURASIA, 2015, SORA, 2019). Também foi avaliada a eficácia da sua utilização na qualidade do processo de aprendizagem, neste sentido, Latorre et al. (2007), descrevem que estudantes de anatomia humana que utilizaram peças plastinadas apresentam desempenho significativamente superior àqueles com acesso apenas a peças úmidas, fixadas e mantidas com formol.

O setor de Morfologia do DVT/UFV oferece as disciplinas de anatomia dos animais domésticos para os cursos de Agronomia e Zootecnia e de anatomia veterinária para o curso de Medicina Veterinária onde são oferecidas duas disciplinas específicas abrangendo inicialmente o aparelho locomotor e posteriormente os demais sistemas, aparelhos e órgãos.

A metodologia utilizada para o estudo do aparelho locomotor é a dissecação topográfica de cadáveres das diferentes espécies domésticas, enquanto a disciplina sistemática envolve o estudo de órgãos cavitários *in loco* nos mesmos cadáveres além de órgãos isolados. Assim, cerca de 60 a 70 % do tempo de aula, em especial na disciplina de aparelho locomotor, é gasto nas atividades de dissecação do material para o estudo.

A dissecação passou ao longo dos anos a compor uma finalidade alvo e não uma atividade meio para o estudo anatômico. A dissecação ainda apresenta o inconveniente de ser realizada em peças úmidas com forte teor de formol residual e dependente da habilidade e dedicação individual dos inexperientes alunos, nem sempre resultando em peças com qualidade didática aceitável, pondo em risco o estudo descritivo. Desta forma, a técnica de plastinação utilizando resina de silicone S10 (Biodur®) é a mais comum para a produção de peças com finalidade didática, pois são fáceis de manusear e exibem uma topografia realista (SORA, 2019). Neste sentido, Weinglein (1996) relata que os alunos dos cursos da saúde tiveram melhor desenvolvimento e conseqüentemente melhor

aprendizado a partir da utilização de peças plastinadas e que o uso destas incentivam a manipulação e o estudo visto a eliminação da umidade e odor tecidual.

De acordo com von Hagens (1987), o processo de plastinação é dividido em quatro etapas: a fixação, a desidratação, a impregnação e a cura. A fixação pode ser feita por quase todos os fixadores convencionais, porém é descrito o uso de injeção de formaldeído ou até mesmo imersão com o uso de concentração a 10 %. Nesse caso é utilizada na proporção dez vezes superior em volume ao da peça anatômica, por um período médio de sete dias, podendo variar de acordo com o tamanho do órgão e a constituição do cadáver. Após a fixação as peças passam por um processo de lavagem em água corrente por 24 horas, para retirada do excesso de formol, e após são encaminhadas para a etapa de desidratação.

A desidratação é realizada preferencialmente com a utilização de acetona, visto que esta também serve como solvente intermediário durante a etapa de impregnação. Durante a desidratação, a peça anatômica é imersa em banhos de acetona, os quais são trocados semanalmente até a estabilização da desidratação máxima mensurada por um acetônômetro. Há a recomendação deste procedimento em baixas temperaturas, uma vez que a temperatura ambiente é responsabilizada pelo aumento do grau de retração final das peças (MEJÍA & CASTRO, 2005). A completa substituição da água tecidual pelo solvente intermediário favorece a penetração da resina de silicone, porém a desidratação num grau menor pode representar uma grande economia de tempo e recursos empregados, sendo necessária a avaliação da qualidade final de uma peça plastinada em diferentes graus de desidratação final (RAMOS, 2018; SANTANA, 2018).

A impregnação forçada é a etapa mais importante do processo de plastinação (OTTONE et al., 2014), nesta fase, com a ajuda de um sistema de vácuo, a acetona é forçada a sair por evaporação fazendo com que o espaço seja infiltrado pelo polímero. Com o objetivo de maior controle da impregnação são descritas duas recomendações, qual sejam: o uso de baixas temperaturas; e o oferecimento controlado do vácuo de forma progressiva, ambos com o intuito de prevenção da evaporação excessiva da acetona (VON HAGENS et al., 1987; MOOCEY & SAGOO, 2014). Neste sentido, a câmara de vácuo é mantida no interior de um freezer adaptado (-25 ° C) onde, a partir de uma válvula do tipo “*Bypass*”, faz-se o controle do nível de vácuo no sistema. Para tal, deve-se atentar para a formação de bolhas na solução, que indicam a evaporação da acetona e consequente penetração do silicone na peça de forma lenta e progressiva (VON HAGENS et al., 1987).

Por fim, a última etapa da técnica de plastinação é a cura que promove a total polimerização da resina e consequente endurecimento da peça anatômica em temperatura ambiente. Esta etapa é realizada em dois estágios, sendo que no primeiro a amostra já totalmente impregnada com a resina de silicone é exposta a um endurecedor gasoso no interior de uma câmara hermeticamente fechada por um período de dois a três dias. No segundo estágio de cura a peça deve ser mantida hermeticamente fechada em temperatura ambiente, sem a necessidade do uso do gás de cura, por um período adicional de três a quatro meses para o endurecimento das camadas mais profundas e finalização da peça (VON HAGENS et al., 1987; OTTONE et al., 2014).

Apesar da técnica de plastinação ser a mais recomendada para utilização na conservação de peças anatômicas, seu uso é ainda limitado pois requer alto investimento em estruturas e equipamentos laboratoriais adaptados, além da necessidade de polímeros e solventes de aquisição dispendiosa. A utilização especificamente de acetona como solvente intermediário na etapa de desidratação, embora tecnicamente recomendado é um produto de difícil aquisição em grandes quantidades no Brasil. O Departamento de Polícia Federal controla fortemente sua aquisição (Portaria nº 1274 de 25/08/2003), tornando este processo altamente burocratizado.

Ottone et al. (2015) desenvolveram o conceito de sistema de vácuo fechado (passivo), onde uma vez que o nível de vácuo desejado seja atingido a câmara é totalmente isolada, podendo a bomba de vácuo ser desligada. Os mesmos autores preconizam o uso alternado do sistema de vácuo aberto e fechado para impregnação à temperatura ambiente, o que evita o funcionamento contínuo da bomba de vácuo e permite a penetração mais lenta e uniforme do silicone na peça, evitando a retração tecidual. Neste sentido no Setor de Morfologia do Departamento de Veterinária da Universidade Federal de Viçosa um laboratório foi adaptado e modificado para produzir um acervo de peças plastinadas com qualidade didática e com baixo orçamento.

1.1 Referências Bibliográficas

ANDREOLI A.T.; SILVA H.F.; SEREN H.; SILVA G.P. (2012) O aprimoramento de técnicas de conservação de peças anatômicas: a técnica inovadora de plastinação. Revista EPeQ/ Fafibe on line, 4(1): 81-85.

ANVISA - Agência Nacional de Vigilância Sanitária. (2009) Resolução- RDC nº 36, de 17 de junho de 2009.

BICKLEY H. C.; TOWNSEND F. M. (1981) An improved method for the preservation of teaching specimens. Arch pathology lab med, 105(12): 674-676.

COOK P.; DAWSON B. (1996) Plastination methods used in Auckland, New Zealand, J Int Soc Plastination, 10: 32-33.

CORREIA J.A.P.; PRINZ R.A.D.; BENEVIDES DE FREITAS E.C.; PEZZI, L.H.A. (1998) Labeling and storing plastinated specimens-An experience from Universidade Federal Do Rio De Janeiro. J Int Soc Plastination, 13 (2): 17-20.

DAWSON T.P.; JAMES R.S.; WILLIAMS G.T. (1990) Silicone plastinated pathology specimens and their teaching potential. J Pathol. 162:265.

GÓMEZ C.A.M.; ORTIZ J.A. (2011) Conservación y elaboración de piezas anatómicas con sustancias diferentes al formol en la Facultad de Ciencias Agropecuarias de la Universidad de La Salle. Rev Med Vet, 22: 51-55.

LATORRE R.M.; GARCÍA-SANZ M.P.; MORENO M.; HERNÁNDEZ F.; GIL F.; LÓPEZ O.; AYALA M.D.; RAMÍREZ G.; VÁZQUEZ J.M.; ARENCIBIA A.; HENRY R.W. (2007) How useful is plastination in learning anatomy? J Vet Med Educ, 34(2):172-176.

LIMBERGER D.C.H. Processos de recuperação, reuso e destinação do formol em laboratório de anatomia. (2011). Dissertação (Mestrado em Engenharia de Processo) – Universidade Federal de Santa Maria, Santa Maria, RS.98f.

MACHADO E. L. (2005) Gerenciamento de efluentes de laboratórios de Anatomia. 24º Congresso Brasileiro de Engenharia Sanitária e Ambiental.

MANSOR O. (1996) Use of plastinated specimens in a medical school with a fully integrated curriculum. J Int Soc Plastination 11: 16-17.

MEJÍA R.J.; CASTRO O.I. (2005) Plastinación, una técnica moderna al servicio de la anatomía. Iatreia,18(1): 99-106.

MENAKA R.; CHAURASIA S. (2015) Utilization of formalin embalmed specimens under eco-friendly conditions by advanced plastination technique. The Int J Anat Res, 3(2): 1111-1113.

MONCEY M.S.; SAGOO M.G. (2014) Comparative staining methods with room temperature plastination (15 – 18°C) of brain specimens, using biodurTM S10/S3. *The J Plastination*, 26(2): 21-29.

OLIVEIRA I.M.; MINDÉLLO M.M.A.; MARTINS Y.O.; FILHO A.R.S. (2013) Análise de peças anatômicas preservadas com resina de polyester para estudo em anatomia humana. *Rev. Col. Bras. Cir.* 40(1): 076-080.

OTTONE N.E.; CIRIGLIANO V.; LEWICKI M.; BIANCHI H.F.; AJA-GUARDIOLA S.; ALGIERI R.D.; CANTIN M.; FUENTES R. (2014) Plastination technique in laboratory rats: An alternative resource for teaching, surgical training and research development. *Int J Morphol* 32(4):1430-1435.

OTTONE N.E.; CIRIGLIANO V.; BIANCHI H.F.; MEDAN C.D.; ALGIERI R.D.; BRUM G.B.; FUENTES R. (2015) New contributions to the development of a plastination technique at room temperature with silicone. *Anat Sci Int.* 90(2): 126-135.

PEREIRA N.S.; ZAITA M. (2009) Degradation of formaldehyde in anaerobic sequencing batch biofilm reactor (ASBBR). *Journal of Hazardous Materials*, 163: 777-782.

PERIS K.J. (2000) Plastination technology for biomedical research and studies in Kenya. *J Int Soc Plastination* 15: 4-9.

RAMOS M.L. (2018) Avaliação de diferentes fixadores na qualidade histológica de tecidos previamente plastinados. Tese – Universidade Federal de Viçosa, Viçosa, MG. 59f.

SANTANA M. L. (2018) Avaliação de dados morfométricos em corações suínos submetidos a diferentes protocolos de desidratação, visando técnica de plastinação com silicone. Tese – Universidade Federal de Viçosa, Viçosa, MG. 36f.

SORA M. C.; LATORRE R.; BAPTISTA C.; LÓPEZ-ALBORS O. (2019) Plastination—A scientific method for teaching and research. *Anatomia, Histologia, Embryologia.* 48(6): 526-531.

VON HAGENS G. (1986) Heidelberg Plastination Folder. Heidelberg: Biodur Products.

VON HAGENS G.; TIEDEMANN K.; KRIZ W. (1987) The current potential of plastination. *Anat Embryol*, 175(4): 411-421.

WEINGLEIN A. (1996) Plastination- a teaching and research tool. *J Plastination*, 11: 34.

ZHONG Z.T.; XUEGUI Y.; LING. C.; JINGREN L. (2000) The history of plastination in China. *J Int Soc Plastination*, 15: 25-29.

2.0 ESTABELECIMENTO E OPERACIONALIZAÇÃO DE UM LABORATÓRIO DE PLASTINAÇÃO COM BAIXO ORÇAMENTO NO SETOR DE MORFOLOGIA VETERINÁRIA DA UNIVERSIDADE FEDERAL DE VIÇOSA MG-BRASIL.

RESUMO

A plastinação é uma técnica de preservação de peças orgânicas e cadáveres, em que a água tecidual é substituída por resina de silicone polimerizável. Atualmente é amplamente requisitada visto a grande aplicabilidade em laboratórios de estudo em anatomia animal e humana, sendo inclusive popularizada em exposições artísticas do corpo humano. O desenvolvimento desta técnica de anatomia requer laboratório com adaptações específicas e orçamento elevado para aquisição de equipamentos e reagentes. O protocolo originalmente desenvolvido por Von Hagens na Alemanha em 1977, descreve o uso de acetona como solvente intermediário na etapa de desidratação o que além de oneroso requer uma série de modificações de segurança elevando acentuadamente o custo de produção. O sistema de vácuo aberto preconizado para impregnação demanda o uso diuturno de uma bomba de vácuo, aumentando consideravelmente o seu desgaste, com necessidade de substituição constante do equipamento. As adaptações para a implantação da técnica de plastinação nos laboratórios pré existentes do Setor de Morfologia do Departamento de Veterinária da Universidade Federal de Viçosa (DVT/UFV), priorizaram a redução dos custos de produção a partir de adaptações em todas as etapas da técnica, em especial as envolvidas para a substituição do solvente intermediário por álcool etílico e a elaboração um sistema de vácuo fechado. As modificações e adaptações propostas resultaram em produção de baixo custo de peças de boa qualidade para o acervo didático do laboratório de anatomia veterinária.

Palavras-chave: acetona; formol; reservatório de vácuo fechado; plastinação

2.0 DEVELOPMENT OF A PLASTINATION LABORATORY FOR USE IN A CLOSED VACUUM SYSTEM

ABSTRACT

Plastination is a technique for preserving organic parts and cadavers, where tissue water is replaced by polymerizable silicone resin. Currently it is widely requested due to its great applicability in animal and human anatomy study laboratories, being even popularized in artistic exhibitions of the human body. The development of this anatomy technique requires a laboratory with specific adaptations and a high budget for the acquisition of equipment and reagents. The protocol originally developed by Von Hagens in Germany in 1977 describes the use of acetone as an intermediate solvent in the dehydration stage, which in addition to being costly requires a series of safety modifications, thus increasing the production cost significantly. The open vacuum system recommended for impregnation requires the use of a diuturnal vacuum pump, considerably increasing its wear and tear, with the need for constant replacement of the equipment. The adaptations for the implantation of the plastination technique in the pre-existing laboratories of the morphology sector of the Veterinary Department of the Federal University of Viçosa (DVT/UFV), prioritized the reduction of the production costs from adaptations in all stages of the technique, especially those involved in the substitution of the intermediate solvent by ethyl alcohol and the elaboration of a closed vacuum system. The proposed modifications and adaptations resulted in a low cost production of good quality parts for the didactic collection of the veterinary anatomy laboratory collection.

Keywords: acetone; formaldehyde; laboratory implementation; closed vacuum tank; plastination.

2.1. Introdução

A plastinação é uma técnica de preservação de peças orgânicas e cadáveres, onde a água tecidual é substituída por resina de silicone polimerizável. Com esta técnica é possível a produção de peças anatômicas inodoras, livres de umidade e com aparência realista não sendo necessário qualquer meio de manutenção estando a peça constantemente disponível ao estudo imediato. Neste sentido é amplamente requisitada visto a grande aplicabilidade em laboratórios de estudo em anatomia animal e humana, sendo inclusive popularizada em exposições artísticas do corpo humano (G1 GLOBO, 2017).

A técnica padrão de plastinação proposta por von Hagens consiste em quatro etapas a saber: 1) **Fixação**, nesta etapa as amostras são fixadas em solução de formol entre 3 e 10 % e posteriormente lavadas em água corrente; 2) inicia-se a etapa de substituição da água tecidual por um solvente secundário, etapa esta denominada **Desidratação**, o principal solvente utilizado é a acetona sendo os melhores resultados descritos em temperatura de *freezer* (-26 °C), em geral aplica-se uma série de três banhos em acetona pura ao longo de três semanas; A etapa seguinte 3) **Impregnação** é o principal passo na plastinação em que as amostras desidratadas em acetona são imersas em solução de polímero de silicone em temperatura de *freezer* e submetidas a vácuo crescente. Dependendo da textura e tamanho das amostras, a impregnação forçada ocorre entre quatro e 12 semanas. A etapa final do processamento de plastinação é a 4) **Cura** em que a resina impregnada na peça é solidificada em reação cruzada na presença de um agente gasoso (endurecedor S6 Biodur), para tal as amostras são acomodadas nas posições desejadas em câmaras herméticas onde o agente é aspergido (VON HAGENS, 1979; DE JONG & HENRY, 2007; RAOOF, HENRY, & REED, 2007; OTTONE et al., 2015).

O desenvolvimento desta técnica de anatomia requer laboratório com adaptações específicas e orçamento elevado, em torno de R\$230 mil apenas para aquisição de equipamentos e reagentes. Os principais obstáculos na implementação das diferentes etapas da técnica de plastinação são principalmente as modificações necessárias nas etapas de desidratação e impregnação. O uso da acetona como solvente intermediário é amplamente utilizado e constitui por si um problema logístico e econômico, uma vez que sua comercialização é fortemente controlada e onerosa. A acetona é extremamente volátil e inflamável e necessariamente tem de ser manipulada em ambiente fechado com sistema

eficiente de exaustão, adicionalmente não é recomendada a presença de instalação elétrica para o uso de equipamentos e de iluminação incandescente.

Já na etapa de impregnação da resina de silicone, o protocolo técnico requer, dentre outras intervenções, um sistema de vácuo crescente para a impregnação forçada, uma vez que a resina de silicone é extremamente espessa e de difícil penetração tecidual. O protocolo originalmente desenvolvido por Von Hagens, descreve o uso de um sistema de vácuo aberto, onde o controle da pressão é feito a partir de um vazamento controlado em uma câmara conectada a uma bomba de vácuo diuturnamente ligada. Como o processo de impregnação pode estender-se por até três meses, o desgaste e consequente manutenção da bomba de vácuo é um grande obstáculo em laboratório com orçamento limitado (VON HAGENS, 1979).

Neste sentido, o presente trabalho descreve o desenvolvimento de uma série de adaptações estruturais e modificações técnicas para a implementação um laboratório de plastinação no setor de morfologia do DVT/UFV, já em atividade com a produção de um acervo de peças já em utilização nas diferentes disciplinas de anatomia dos animais domésticos e anatomia veterinária.

2. Objetivos

2.2.1 Objetivo Geral

Implementar e operacionalizar, no Setor de Morfologia do Departamento de Veterinária da Universidade Federal de Viçosa, um laboratório para a realização da técnica de plastinação com o uso de resina de silicone, com consequente produção de acervo de peças anatômicas com qualidade didática, a partir de baixo orçamento.

2.2.2 Objetivos Específicos

Adaptar estruturalmente um espaço confinado, previamente existente, para manipulação de agente inflamável e explosivo, por meio da instalação de sistema eficiente de exaustão e eliminação de fontes de ignição.

Desenvolver um sistema de vácuo fechado, com uso de reservatório, linha de distribuição e câmaras de impregnação, a partir de equipamentos reciclados.

Adaptar de câmaras de volatilização de agente de cura a partir de capelas de fluxo recicladas.

Produzir de acervo de peças anatômicas plastinadas com qualidade didática.

2.3. Material e Métodos

Com o objetivo de implementação da técnica de plastinação, o laboratório de plastinação do DVT/UFV foi projetado no setor de morfologia, para sua instalação foram necessárias algumas reformas e adequações visando segurança e eficiência na produção das peças.

O Setor de Morfologia do Departamento de Veterinária da UFV, apresenta uma área total de 550 m² (Figura 1) distribuídos em: sala de aula teórica; sala de aula prática; salas de professores, laboratório de pesquisa, área de armazenamento e preparação de cadáveres e peças; sala de cocção e maceração de ossos; oficina de montagem de esqueletos; e salas para almoçar (com dois pisos).

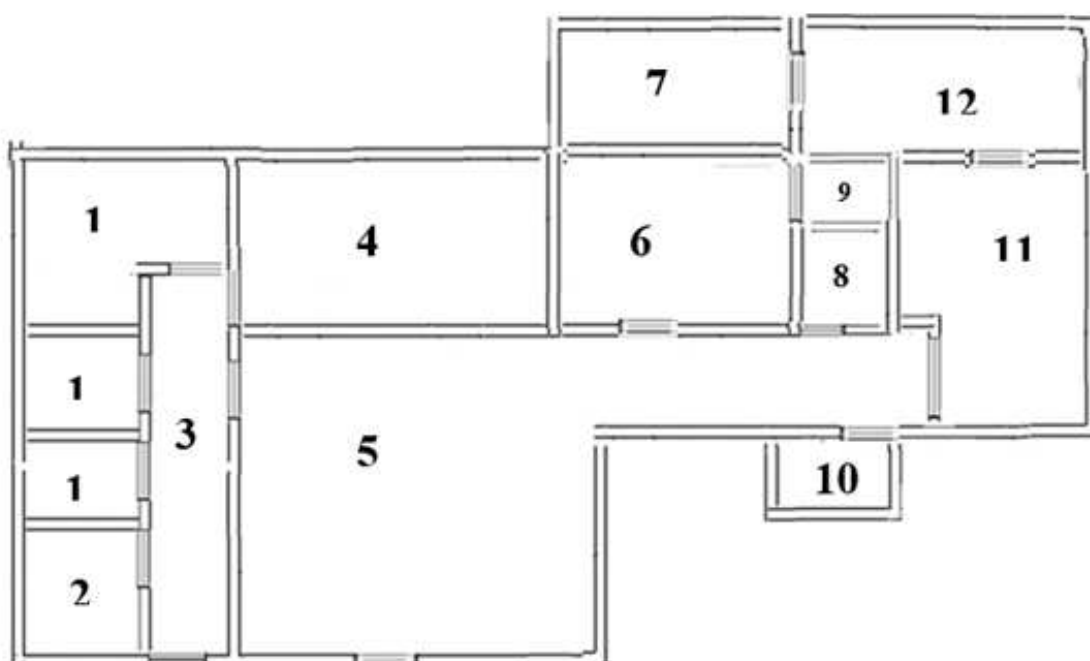


Figura 1: Planta baixa do Setor de Morfologia DVT/UFV, antes da implantação do laboratório de plastinação. 1- salas de professores; 2- laboratório de pesquisa; 3- corredor; 4- sala de aula teórica; 5- sala de aula prática; 6- oficina de montagem de esqueletos; 7- almoçar primeiro andar; 8- banheiro; 9 - escada para o segundo andar do almoçar 10- almoçar; 11- sala de armazenamento e fixação de cadáveres 12- sala cocção e maceração de ossos.

A partir de pequenas modificações estruturais parte da oficina de montagem de esqueletos e a parte inferior da sala de almoçar foram destinadas para a montagem do laboratório de plastinação. O laboratório de plastinação foi setorizado a partir das etapas do processo de plastinação, assim foram definidos os setores de: fixação, desidratação, impregnação e cura. O setor de fixação, também utilizado na lavagem das

peças a serem plastinadas, é compartilhado com as atividades de fixação nas demais técnicas rotineiras na área previamente existente de armazenamento e preparação de cadáveres, não sendo necessário nenhuma modificação estrutural. Já o setor de desidratação e impregnação foi estruturado no piso inferior do antigo almoxarifado (figura 2), sendo também utilizada, a partir do isolamento com divisórias de escritório, uma pequena área da oficina para acomodar a parte elétrica dos equipamentos utilizados. Como medida de segurança foi instalado próximo à porta de acesso um chuveiro de emergência e extintor de incêndio. O setor de cura foi instalado em parte da oficina de montagem de esqueletos, isolado também por meio de divisórias de escritório (figura 2).

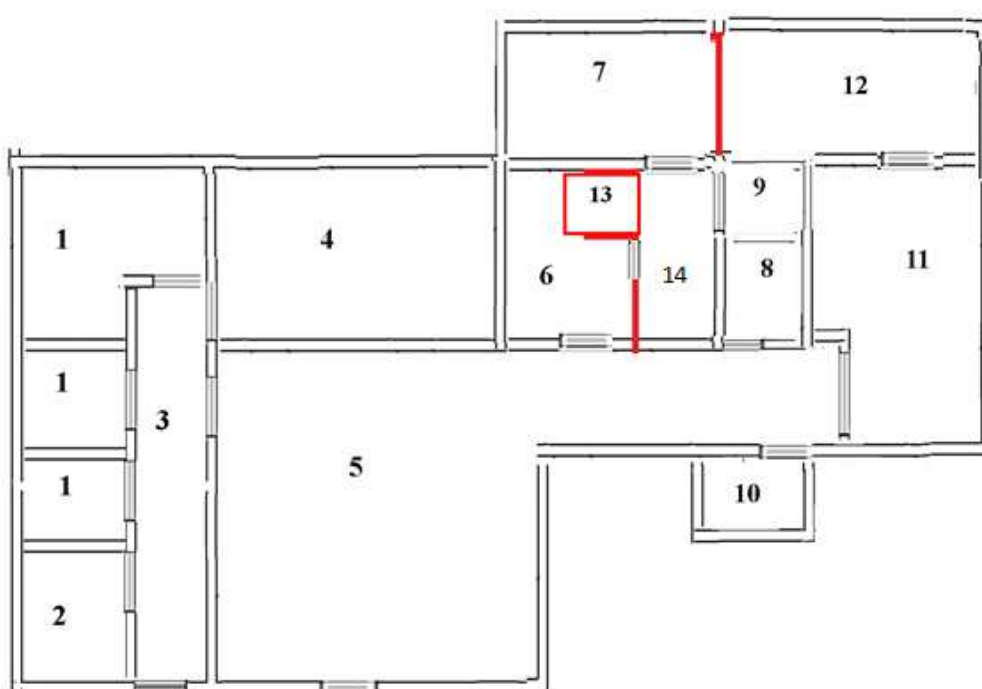


Figura 2: Planta baixa do Setor de Morfologia DVT/UFV, depois da implantação do laboratório de plastinação. 1- salas de professores; 2- laboratório de pesquisa; 3- corredor; 4- sala de aula teórica; 5- sala de aula prática; 6- oficina de montagem de esqueletos; 7- sala de desidratação e impregnação; 8- banheiro; 9- escada para o segundo andar do almoxarifado 10- almoxarifado; 11- sala de armazenamento e fixação de cadáveres 12- sala cocção e maceração de ossos; 13- sala de máquinas; 14- sala de cura.

Com o intuito de diminuição dos custos de produção, experimentações foram desenvolvidas para a substituição da acetona pelo álcool etílico como solvente intermediário, embora concluindo-se pela viabilidade desta modificação, o uso prévio de banho de acetona apenas como agente desengordurante é ainda recomendado no processo de desidratação (ZERLOTINI et al., *in prep.* cap. 2, 2020). Neste sentido, foram necessárias as seguintes modificações estruturais, nos equipamentos e instalação elétrica:

-Instalação de sistema de exaustão: a única janela existente no cômodo foi isolada com uma placa de compensado onde um exaustor externo de grande porte foi instalado (figura 3). Um revestimento de placas de PVC foi instalado à cerca de 5 cm em todas as paredes internas do cômodo, com o objetivo de formar um o espaço circundante contínuo e interligado ao exaustor, assim a partir de aberturas dotadas de válvulas estrategicamente posicionadas no forro de pvc, um sistema de exaustão pode ser direcionado e distribuído (figura 4).



Figura 3 -Instalação de equipamento de exaustão.



Figura 4 - Produção do sistema de exaustão. A- Instalação de forro de PVC, afastado 5 cm nas paredes interligado ao equipamento de exaustão. B- Válvulas de distribuição do sistema de exaustão (seta laranja), sistema de aterramento (seta azul).

- **Modificações nos equipamentos e instalação elétrica:** devido a característica altamente inflamável da acetona toda a fonte de ignição foi evitada no interior da sala, assim a instalação elétrica foi isolada, a lâmpada foi substituída por um *plafon* de led, sendo o acendedor instalado externamente. O *freezer* utilizado na desidratação e impregnação das peças foi adaptado transferindo-se o motor e compressor para a área externa da sala (sala de máquinas) (figura 5). Um sistema de aterramento superdimensionado foi ainda instalado no interior da sala (figura 4).




Figura 5 - Vista da transição entre a sala de máquinas (esquerda) e a sala de desidratação e impregnação (direita). Freezer no interior da sala de desidratação e impregnação, com o motor e compressor instalados na sala de máquinas junto à central de produção e armazenamento de vácuo.

Neste laboratório foi desenvolvido um aparelho de destilação para reutilização de acetona a partir de um recipiente aquecido indiretamente por resistência elétrica e ligado a um tubo condensado resfriado com água corrente, o qual permitia a obtenção de um destilado de acetona com aproximadamente de 98 % de concentração, porém apresentando uma perda acentuada de 30 %, todo o aparelho era posicionado sob um sistema de exaustão ativo (figura 6).



Figura 6 - Destilador de acetona desenvolvido a partir da junção de peças de outros equipamentos que estavam em desuso.

Para a etapa de impregnação foi desenvolvido uma metodologia com o uso de um sistema de vácuo fechado (ZERLOTINI et al., *in prep.* cap. 2, 2020), sendo necessário para tal o desenvolvimento de uma central de produção e reservatório de vácuo, externamente à sala, interligada às câmaras de impregnação por uma linha de tubulação de conexão (figura 7). A central de produção e armazenamento de vácuo foi desenvolvida com a utilização de uma bomba de vácuo principal, recuperada de um equipamento de criocentrífuga descartado, e um cilindro de grande porte (200 L) adquirido em um estabelecimento de comercialização de sucata industrial. A linha de conexão interliga todo o sistema (bombas de vácuo, reservatório e câmaras de impregnação), por meio de conectores e válvulas de gás e tubulação específica para alta pressão. Neste sentido é possível o controle minucioso do nível de vácuo em cada unidade do sistema por meio de vacuômetros analógicos industriais (figura 7).



Figura 7 - Central de produção e armazenamento de vácuo, linha de distribuição e câmara de impregnação. A- Reservatório cilíndrico interligado à bombas e linha de distribuição de vácuo. B- Câmara de impregnação no interior do freezer, interligada ao sistema de distribuição. C- Câmara de impregnação à temperatura ambiente, adaptada de equipamento reciclado de autoclave. Setas destacam a presença de vacuômetros em diferentes componentes do sistema.

As câmaras de impregnação foram desenvolvidas a partir de quatro equipamentos de autoclave fora de uso e descartados. De duas foram removidas as cubas internas, às quais foram adaptadas tampas de vidro temperado plano, conectadas ao sistema de distribuição de vácuo e instaladas no interior do *freezer* para impregnação a frio. Os outros dois equipamentos foram adaptados para uso em temperatura ambiente, para tal foram mantidas as cubas internas, as quais foram conectadas ao sistema de distribuição de vácuo, sendo que as tampas foram adaptadas para visualização interna. Esta adaptação consistiu na substituição da parte superior da tampa original por uma cuba de vidro temperado (lavatório) (figura 7 C).

O setor de cura, instalado em parte da oficina de montagem de esqueletos, foi equipado com duas capelas de fluxo obtidas do depósito de descarte de equipamentos da UFV (figura 8). As capelas foram interligadas ao sistema de exaustão da sala de desidratação e impregnação e foram equipadas diretamente com borbulhadores de aquário ou através de câmara secundária de cura, para a vaporização do agente endurecedor (figura 8 C).



Figura 8 - Capelas de fluxo adaptadas como câmaras de cura. A e B- Capelas interligadas ao sistema de exaustão da sala de desidratação e impregnação. C- Câmara secundária de cura no interior da capela de fluxo, com a presença de bomba de borbulhamento do agente endurecedor.

2.4. Resultados e Discussão

Os primeiros registros de estudo e de ensino da anatomia remontam à Escola de Alexandria em que, segundo os registros de Galeno, teriam sido realizadas as primeiras dissecações públicas de animais e corpos humanos (Singer, 1996).

Nas últimas décadas, o ensino de anatomia tem passado por mudanças estruturais, em parte, devido às reformas curriculares dos cursos da área da saúde, necessárias para o enquadramento nas novas diretrizes curriculares para os cursos de graduação (FORNAZIERO et al., 2010). Mas também, e principalmente, para acompanhar a evolução didático-pedagógica relacionada, especificamente dentro do contexto da anatomia, a diversos fatores tais como: avanços da tecnologia digital, incluindo os avanços das imagens digitalizadas que permitem visualização de estruturas em 3D; dificuldade de obtenção de cadáveres para dissecação devido a uma maior fiscalização da origem dos corpos; aumento do número de alunos nas disciplinas de anatomia; redução do tempo que o aluno dispense trabalhando com as mesmas estruturas, o que facilitaria a consolidação de memória (Silva et al 2018).

O setor de Morfologia do DVT/UFV oferece as disciplinas de anatomia dos animais domésticos para os cursos de Agronomia e Zootecnia e de anatomia veterinária para o curso de Medicina Veterinária onde são oferecidas duas disciplinas específicas abrangendo inicialmente o aparelho locomotor e posteriormente os demais sistemas, aparelhos e órgãos. Essas disciplinas são ministradas semestralmente, cada uma compreendendo quinze semanas de atividades no primeiro e segundo semestres. A carga horária semanal das disciplinas do curso de anatomia veterinária é de oito horas com lotação mínima de 60 alunos em cada disciplina (CATÁLOGO DE GRADUAÇÃO UFV, 2020).

A metodologia utilizada para o estudo do aparelho locomotor é a dissecação topográfica de cadáveres das diferentes espécies domésticas é realizada pelos próprios alunos sob orientação e supervisão do professor da disciplina. Enquanto a disciplina sistemática envolve o estudo de órgãos cavitários *in loco* nos mesmos cadáveres além de órgãos isolados.

A dinâmica de trabalho consiste na formação de grupos de quatro a cinco alunos aos quais são responsabilizados um cadáver fixado em solução de formol 10% de alguma das espécies domésticas (cão, gato, cavalo, porco, bezerro e cabra). Cerca de 60 a 70 % do tempo de aula, em especial na disciplina de aparelho locomotor, é gasto nas atividades

de dissecação do material para o estudo. Assim a dissecação passou ao longo dos anos a compor uma finalidade alvo e não uma atividade meio para o estudo anatômico. A dissecação ainda apresenta o inconveniente de ser realizado em peças úmidas com forte teor de formol residual e dependente da habilidade e dedicação individual dos inexperientes alunos, nem sempre resultando em peças com qualidade didática aceitável, pondo em risco o estudo descritivo. Uma vez que as turmas apresentam normalmente 30 alunos há sobrecarga da atividade do professor, que constantemente necessita assumir a dissecação em determinado cadáver o que gera atraso e dispersão dos demais alunos.

Em caráter experimental, durante o último oferecimento da disciplina de anatomia do aparelho locomotor no DVT/UFV, foram utilizados cadáveres úmidos já dissecados, o que otimizou consideravelmente o aproveitamento do tempo, agora utilizado principalmente na descrição das estruturas previamente dissecadas, atendendo de forma muito mais satisfatória a atividade alvo do estudo anatômico topográfico, foi possível ainda a percepção da melhoria do desempenho geral dos estudantes. Também neste sentido, Weinglein (1996) e Sora et al. (2019) relatam que os alunos dos cursos da saúde tiveram melhor desenvolvimento e conseqüentemente melhor aprendizado a partir da utilização de peças previamente dissecadas e que o uso de peças plastinadas adicionalmente incentivam a manipulação e o estudo visto a eliminação da umidade e odor tecidual.

A fixação de peças anatômicas e cadáveres pode ser realizada utilizando diversos tipos de fixadores, sendo soluções contendo o formaldeído as mais utilizadas (RAMOS, 2018). Para a técnica de plastinação não há um processamento específico de fixação, porém o uso de soluções com concentrações variando desde 1 até 20 % de formaldeído são amplamente utilizadas, sendo 5 % a concentração mais utilizada (OOSTROM, 1987). As primeiras peças a serem plastinadas no laboratório de plastinação do DVT/UFV, pertenciam ao acervo didático sendo peças já fixadas e mantidas em solução de formol a 10 %. Peças frescas também foram utilizadas, sendo estas fixadas experimentalmente com solução de formol em concentrações variadas entre 3 e 10 %, com o uso de perfusão forçada. Em todos os casos, como etapa inicial do processo de plastinação, as peças são lavadas em água corrente por uma semana para retirada do excesso de formol tecidual.

A etapa de desidratação é crítica para o processamento de plastinação pois envolve a substituição da água tecidual por um solvente intermediário, fundamental para a penetração posterior da resina de silicone. A acetona é o solvente intermediário de eleição uma vez que é um potente agente desidratante, além de excelente agente desengordurante

(VALDÉS et al., 2010). Porém a acetona é também altamente inflamável e requerida em grandes montantes, podendo ser muito perigosa se não manuseada corretamente, seu ponto de ignição é a partir de -18 °C sendo recomendável a sua manipulação em baixas temperaturas (GUBBINS, 1990). Adicionalmente o preço e a burocracia envolvida na aquisição da acetona são pontos restritivos importantes (SANTANA, 2018).

Além da acetona ser de difícil aquisição, é um produto bastante oneroso visto que um litro deste produto custa em média R\$100, em comparação com o álcool combustível que tem o custo médio de R\$3,50 a cada litro. A diferença de preço dos produtos foi um dos fatores motivadores para realizar a substituição da acetona pelo uso do álcool durante a etapa de desidratação. Apenas como exemplificação, quando realizou-se a desidratação das hemi carcaças de cão e de gato, gastou-se 40 litros de álcool em cada troca, foram realizadas um total de 5 trocas, o que gerou um total de 200 litros de álcool utilizado. Se o mesmo procedimento fosse realizado com acetona, o preço médio da desidratação destas peças seria de R\$20.000 e com a substituição pelo álcool gerou uma economia de R\$19.300. Em testes preliminares foi constatado que a desidratação feita apenas com álcool não é suficiente para promover total desengorduramento da peça, assim recomenda-se um banho de acetona ao final do processo. Para tal, seria gasto 40 litros de acetona com um custo de R\$4.000, totalizando uma economia ao final de todo o processo de desidratação de R\$15.300. Mesmo este custo podendo ser diluído com a reutilização da acetona, ainda sim estaria implicado o custo do aparelho de desidratação, a perda inerente durante o processo de destilação e ainda assim o álcool mostra-se mais vantajoso. Estudos com o uso de detergentes e desengordurantes comerciais estão sendo conduzidos com o objetivo de substituir completamente a acetona na etapa de desengorduramento.

Alternativamente Srisuwatanasagul et al. (2010) descreve a utilização de álcool etílico como solvente intermediário em substituição ao uso da acetona, concluindo que embora a acetona apresenta melhores resultados quanto à coloração e à retração tecidual, o álcool apresenta-se como alternativa mais segura e economicamente viável para a produção de peças com qualidade didática. No laboratório de plastinação DVT/UFV, o protocolo de desidratação adotou o uso de álcool etílico combustível, facilmente adquirido e de baixo custo, porém o uso de um banho prévio com acetona ainda é utilizado como agente desengordurante, uma vez que o álcool etílico não apresenta esta característica. A maioria dos autores recomenda o processamento da etapa de desidratação sob refrigeração para prevenir a retração tecidual excessiva (VON HAGENS, 1986; GUBBINS, 1990; VALDÉS et al., 2010; PENTEA et al., 2016), porém

Santana (2018) conclui que a temperatura de desidratação não compromete a qualidade morfológica das peças plastinadas, neste sentido, o protocolo utilizado no laboratório de plastinação DVT/UFV adotou o uso da etapa de desidratação em temperatura ambiente. Ainda com o intuito de diminuição dos custos de produção optou-se pela aquisição dos insumos nacionais, como o conjunto resina de silicone, catalisador e endurecedor.

A etapa de impregnação preconizada para a técnica de plastinação é realizada em sistema de vácuo aplicado de forma crescente ao longo do processo, isto se faz necessário para que a penetração da resina de silicone seja concomitante à saída do solvente intermediário, assim, o nível de vácuo é aplicado a partir da visualização do borbulhamento resultante da evaporação do solvente intermediário utilizado, quando o borbulhamento cessa este é restabelecido pelo aumento do nível do vácuo (OTTONE et al., 2015). O sistema de aplicação de vácuo amplamente preconizado é o sistema aberto (ativo), o que significa o uso de uma bomba de vácuo, diuturnamente ligada, diretamente conectada à câmara de impregnação, sendo que o controle do nível de vácuo é realizado pela adição de ar no sistema, através de uma válvula *bypass* (VON HAGENS, 1979; BRIGGS et al., 1997; DE JONG & HENRY, 2007; LATORRE et al., 2007).

Ottone et al. (2015) desenvolveram o conceito de sistema de vácuo fechado (passivo), em que uma vez que o nível de vácuo desejado seja atingido a câmara é totalmente isolada, podendo a bomba de vácuo ser desligada. Os mesmos autores preconizam o uso alternado do sistema de vácuo aberto e fechado para impregnação à temperatura ambiente, o que evita o funcionamento contínuo da bomba de vácuo e permite a penetração mais lenta e uniforme do silicone na peça, evitando a retração tecidual. No laboratório de plastinação do DVT/UFV, foi desenvolvido um sistema de vácuo fechado que permite o controle do nível de vácuo a partir de um grande reservatório. Assim, à este reservatório estão conectadas independentemente as diferentes câmaras de impregnação à frio ou à temperatura ambiente, podendo o reservatório ser isoladamente reabastecido apenas periodicamente, com o uso de bomba de vácuo. Neste sistema, a partir de experimentações prévias, ficou definido que apenas a visualização do borbulhamento não é fator decisivo para o controle da impregnação e consequente do nível de vácuo utilizado. A curva de crescimento do nível de vácuo adotada no laboratório de plastinação DVT/UFV, foi estabelecida a partir de experimentações prévias (ZERLOTINI et al., *in prep.* cap 2, 2020), sendo padronizadamente aplicado de forma crescente em -50 mmHg a cada dois dias, até o nível máximo, sendo este mantido até o período total de 90 dias.

A última etapa do processo de plastinação é o endurecimento da resina de silicone impregnada, para tal é necessária a exposição da peça ou cadáver a um agente volátil, o que é normalmente realizado em câmaras herméticas a partir da vaporização por borbulhamento do agente (VON HAGENS, 1986). No laboratório de plastinação do DVT/UFV, as peças, após a etapa de impregnação, são mantidas por um período de 24 horas em um recipiente de escoamento para a remoção do excesso de silicone, para então serem transferidas para o interior de uma das duas capelas de fluxo adaptadas para o funcionamento como câmara de cura. A adaptação consistiu na instalação de pequena bomba de oxigenação de aquário ligada a um recipiente contendo o agente endurecedor. Assim, as peças são anatomicamente posicionadas com o uso de suportes e expostas à volatilização do agente endurecedor pelo acionamento da bomba de borbulhamento, por um período de cinco a dez minutos, duas vezes ao dia, até que se observe o completo endurecimento da peça.

Segundo Tianzhong et al. (1998), Henry (2007), Raoof et al. (2007) e Ottone et al. (2014), peças plastinadas não perdem as características de textura e coloração, resultando em peças inodoras, secas e altamente duráveis, neste sentido, Baptista et al., (1989) e Reider (2014) concluem ainda que o uso de peças anatômicas e cadáveres produzidos pela técnica de plastinação permitem o melhor aprendizado dos alunos podendo ser reutilizadas por vários anos em aulas, evitando assim a aquisições de novos cadáveres anualmente. Através de uma avaliação subjetiva, definiu-se que as peças produzidas no laboratório de plastinação do DVT/UFV apresentam boa definição de detalhes (Figura 9 e 10) e uma vez que apresentam-se livres de odores e umidade, há o estímulo de manipulação pelos alunos. Outra característica que favorece o estudo anatômico é a manutenção da disposição anatômica e facilitando enormemente a visualização da sintopia e relação entre os diferentes órgãos (Figura 11 e 12). Em uma avaliação subjetiva, as peças produzidas a partir de amostras frescas apresentam notadamente melhores características de coloração e textura do que aquelas que foram plastinadas a partir de peças reaproveitadas do antigo acervo de peças úmidas, as quais foram mantidas em solução de formol 10 % por anos (Figura 13).

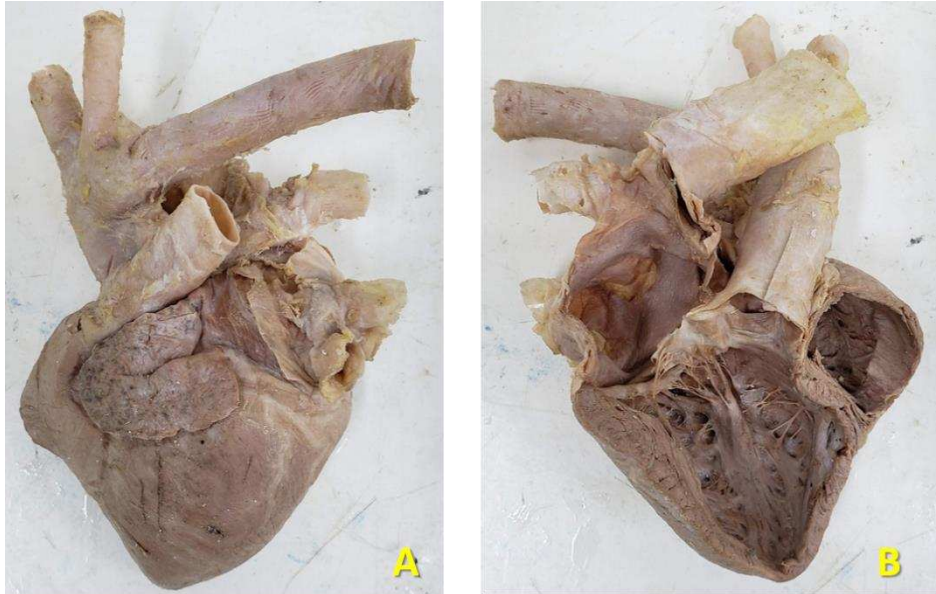


Figura 9 – Coração de cão plastinado, em A vista lateral e em B vista medial.

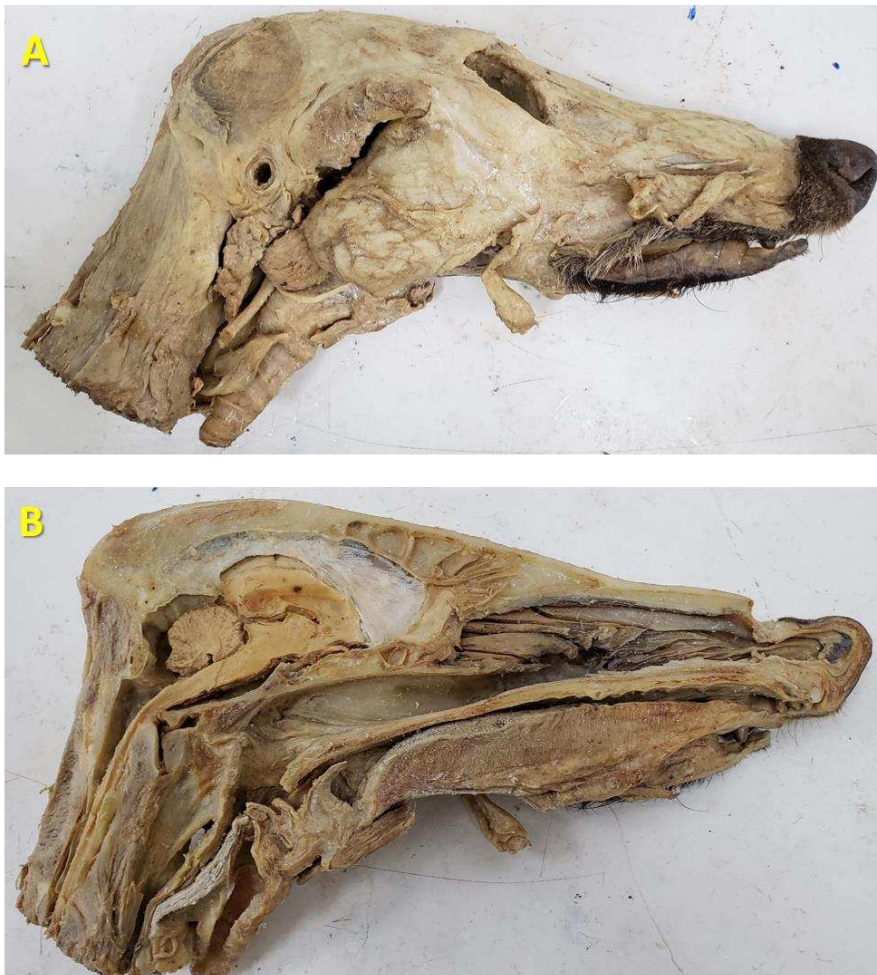

Figura 10 – Cabeça de lobo guará (*Chrysocyon brachyurus*) plastinada, em A vista lateral e em B vista medial.

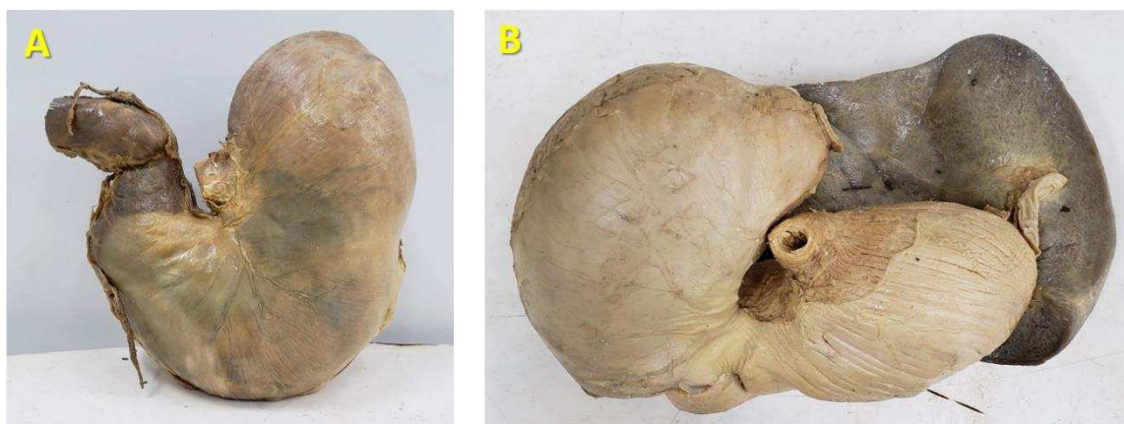


Figura 11 – Estômagos de equinos plastinados e inflados com ar para manter a posição anatômica. Em A estômago em vista lateral, em B vista do estômago com o baço.

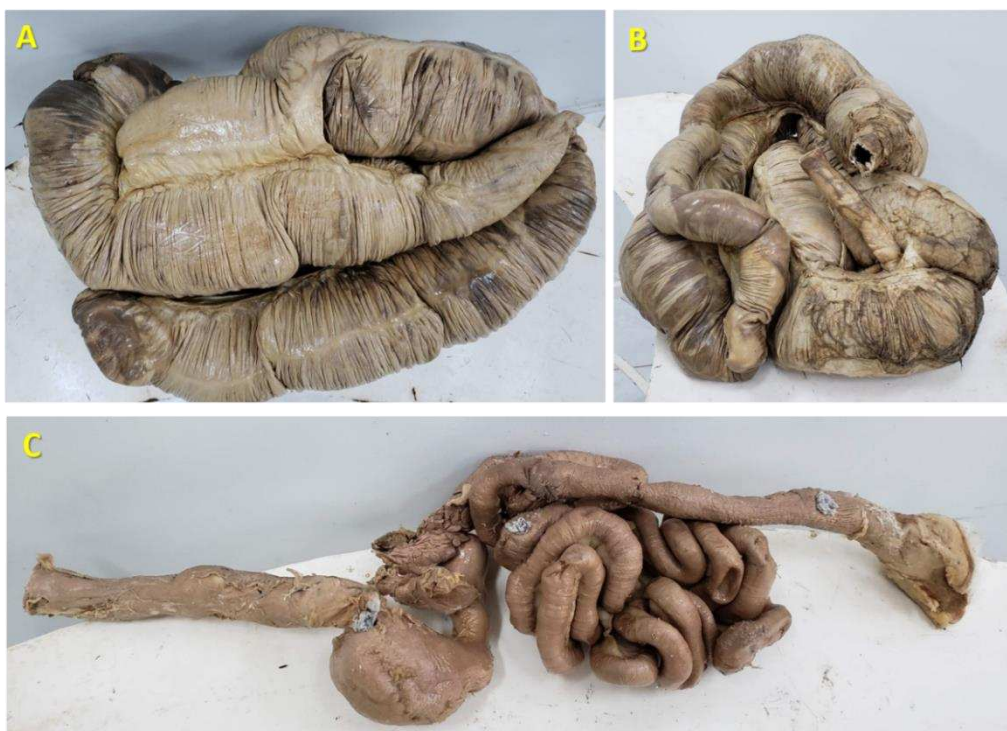

Figura 12 – Em A Intestino de equino plastinado vista ventro dorsal; em B Intestino de equino plastinado vista dorso ventral; em C trato digestório de cão, desde o esôfago até o ânus.

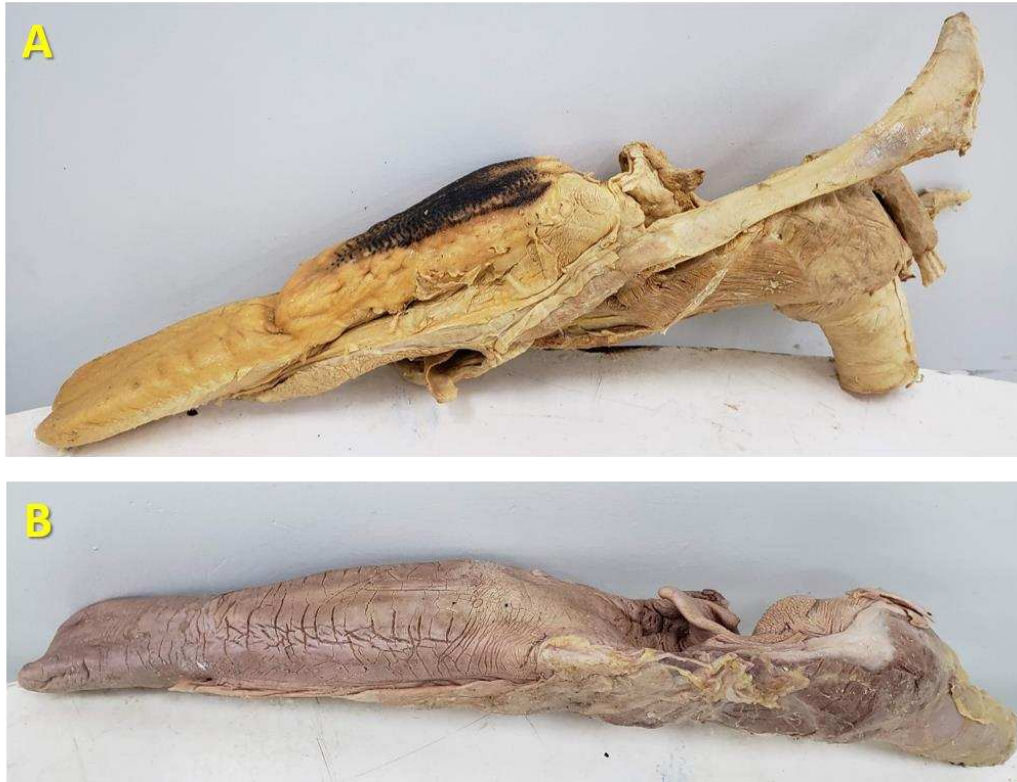

Figura 13 – Línguas plastinadas, vista lateral. Em A língua fresca de equino que foi plastinada com osso hióide e cartilagens da laringe; em B Língua de equino previamente fixada, mantida em formol e plastinada com cartilagens da laringe.

2.5. Conclusão

As adaptações estruturais implementadas para o desenvolvimento do setor de desidratação e impregnação do laboratório de plastinação DVT/UFV, apresentaram custo benefício efetivo para a operacionalização de um sistema de exaustão eficiente e a diminuição do risco de incêndio e explosão pela manipulação de acetona.

A substituição da acetona como solvente intermediário, pelo álcool etílico combustível, embora não elimine completamente o seu uso, uma vez que um banho desengordurante com acetona ainda seja recomendável, reduz consideravelmente o uso de acetona, sendo a etapa de desidratação mais segura e econômica.

O desenvolvimento de um sistema de vácuo fechado com o uso de uma central de produção e armazenamento, uma linha de distribuição e câmaras de impregnação independentes, permitiu a redução considerável dos custos de manutenção e troca de equipamentos (bomba de vácuo), com facilidade e acurácia de manuseio, resultando na produção de peças anatômicas com boa qualidade didática.

O reaproveitamento de peças oriundas de maquinários fora de uso e descartados permitiu a operacionalização de equipamentos funcionais com baixo investimento e com excelente qualidade.

O uso de peças anatômicas e cadáveres antigos provenientes de acervo úmido mantido em solução de formol 10%, mesmo que por longo tempo, é viável na produção de peças plastinadas, porém peças produzidas a partir de amostras frescas apresentam melhor qualidade de coloração e textura.

2.6. Referências Bibliográficas

BAPTISTA C.A.C.; SKIE M.; YEASTING R.A.; EBRAHEIM N.; JACKSON W.T. (1989) Plastination of wrist: potential uses in education and clinical medicine. *J Int Soc Plastination*, 3:18-21.

BRIGGS C.A.; ROBBINS S.G.; KAEGI W.H. (1997) Development of an Anatomical Technologies Laboratory. *J Int Soc Plast*, 12(2):8–11.

CATÁLOGO GRADUAÇÃO UFV (2020) Catálogo de Graduação, Pró-reitoria de Ensino. Disponível em: <http://www.catalogo.ufv.br/ementario.php?campus=vicosa&ano=2020>. Acesso em 08/02/2020.

DE JONG K.; HENRY R.W. (2007) Silicone plastination of biological tissue: cold-temperature technique Biodur S10/S15 technique and products. *J Int Soc Plast* 22: 2–14.

FORNAZIERO, C. C. et al. Integração do corpo humano e meio ambiente. *Revista Brasileira de Educação Médica*, Rio de Janeiro, v. 34, n. 2, p. 290-297, 2010.

G1 GLOBO (2017) Exposição que faz 'viagem' pelo corpo humano está em Belo Horizonte. Disponível em: <https://g1.globo.com/minas-gerais/noticia/exposicao-que-faz-viagem-pelo-corpo-humano-esta-em-belo-horizonte.ghtml>. Acesso: 03/01/2020.

GUBBINS R.B.G. (1990) Design of a plastination laboratory. *J Int Soc Plast*, 4:24–27.

HENRY R.W.; JANICK L.; HENRY C. (1997) Specimen preparation for silicone plastination. *J Int Soc Plast*, 12(1):13–17.

LATORRE R.M.; GARCÍA-SANZ M.P.; MORENO M.; HERNÁNDEZ F.; GIL F.; LÓPEZ O.; AYALA M.D.; RAMÍREZ G.; VÁZQUEZ J.M.; ARENCIBIA A.; HENRY R.W. (2007) How useful is plastination in learning anatomy? *J Vet Med Educat*. 34(2):172-176.

OOSTROM K. (1987) Fixation of tissue for plastination: general principles. *J Int Soc Plastination*, 1: 3-1.

OTTONE N.E.; CIRIGLIANO V.; BIANCHI H.F.; MEDAN C.D.; ALGIERI R.D.; BRUM G.B.; FUENTES R. (2015) New contributions to the development of a plastination technique at room temperature with silicone. *Anat Sci Int*. 90(2): 126-135.

OTTONE N.E.; CIRIGLIANO V.; LEWICKI M.; BIANCHI H.F.; AJA- GUARDIOLA S.; ALGIERI R.D.; CANTIN M.; FUENTES R. (2014) Plastination Technique in laboratory rats: An alternative resource for teaching, surgical training and research development. *Int J Morphology*, 32(4): 1430–1435.

PENTEA M.; HULEA C.; STANCU A.; BUTNARIU M.; ROMEO T. (2016) Developing the Plastination Laboratory for the Technique S10. *Materiale Plastice*, 53(1): 150-152.

RAMOS M. L. (2018) Avaliação de diferentes fixadores na qualidade histológica de tecidos previamente plastinados. Tese – Universidade Federal de Viçosa, Viçosa, MG. 59f.

RAOOF A.; HENRY R.W.; REED R.B. (2007). Silicone plastination of biological tissue: room-temperature technique. Dow™/Corcoran technique and products J Int Soc Plastination, 22: 21–25.

RIEDERER B.M. (2014). Plastination and its importance in teaching anatomy. Critical points for long- term preservation of human tissue. J Anat, 224(3), 309-315.

SANTANA M.L. (2018) Avaliação de dados morfométricos em corações suínos submetidos a diferentes protocolos de desidratação, visando técnica de plastinação com silicone. Tese – Universidade Federal de Viçosa, Viçosa, MG. 36f.

SILVA, J. H.; FOUREAUX, G.; Sá, M. A.; SCHETINO, L. P. L.; GUERRA, L. B. The teaching and learning of human anatomy: the assessment of student performance after the use of concept maps as a pedagogical strategy. Ciênc. Educ., Bauru, v. 24, n. 1, p. 95-110, 2018.

SINGER, Charles. Uma breve história da anatomia e fisiologia desde os gregos até Harvey. Campinas: Editora da Unicamp. 1996.

SORA M. C.; LATORRE R.; BAPTISTA C.; LÓPEZ-ALBORS O. (2019) Plastination—A scientific method for teaching and research. Anatomia, Histologia, Embryologia. 48(6): 526-531.

SRISUWATANASAGUL K.; SRISUWATANASAGUL S.; ADIREKTHAWORN A.; DARAWIROJ D. (2010) Comparative study between using acetone and absolute alcohol for dehydration in plastination procedure. The Thai J of Vet Med, 40(4): 437-440.

TIANZHONG Z.; JINGREN L.; KERMING Z. (1998) Plastination at room temperature. J Int Soc Plast, 13(2): 21-5.

VALDÉS F.; VEGA E.; VALENZUELA M. (2010) Estudio comparativo de dos técnicas de plastinación. Int J Morphol, 28(3): 783-786.

VON HAGENS G. (1979) Impregnation of soft biological specimens with thermosetting resins and elastomers. Anat Record. 194(2): 247– 255.

VON HAGENS G. (1986) Heidelberg plastination folder: collection of technical leaflets of plastination. Biodur Products.

WEINGLEIN A. (1996) Plastination- a teaching and research tool. J Plastination, 11: 34.

ZERLOTINI M.F; PAULA T.A.R; SILVA F.F.R.; LOPES M.R. (*in prep.*) Minoração do uso de formol e acetona nas etapas de fixação e desidratação da técnica de plastinação na produção de peças anatômicas. Universidade Federal de Viçosa, 2020.

3.0 SUBSTITUIÇÃO DO USO DE FORMOL NA ETAPA DE FIXAÇÃO E MINORAÇÃO DO USO DE ACETONA NA ETAPA DE DESIDRATAÇÃO DA TÉCNICA DE PLASTINAÇÃO NA PRODUÇÃO DE PEÇAS ANATÔMICAS

Resumo

Cadáveres e peças anatômicas utilizados no estudo de anatomia humana e animal são classicamente fixados e mantidos em soluções de formol visto a sua eficiência e facilidades de aquisição e de utilização, porém o seu uso contínuo apresenta riscos à saúde humana e ambiental, uma vez que os vapores produzidos são implicados como agentes causadores de problemas respiratórios e até mesmo cancerígenos. Neste sentido há uma forte campanha na substituição do formol por outros agentes conservantes menos tóxicos. A técnica de plastinação é tida como próximo ao ideal, pois atua na substituição dos fluidos corporais e lipídios por uma resina de silicone polimerizável, produzindo peças com baixa toxicidade, ausência de odor e umidade, com maior durabilidade, e preservação das estruturas a nível histológico. A plastinação com o uso de resina de silicone polimerizável demanda o uso de grandes volumes de acetona como solvente intermediário. A acetona além de onerosa e de aquisição muito burocrática, apresenta periculosidade na manipulação em grandes volumes visto a sua toxicidade e inflamabilidade. Objetivou-se com o presente trabalho, a minoração do uso de formol e acetona na produção de cadáveres e carcaças plastinadas em resina de silicone polimerizável. Neste sentido cadáveres de ratos domésticos e hemi carcaças de cão e gato domésticos foram processadas utilizando álcool etílico em substituição ao formol como agente fixador, e à acetona como solvente intermediário. O álcool etílico mostrou-se um eficiente agente fixador em cadáveres de ratos domésticos, em todas as peças utilizadas, durante a etapa de desidratação, o álcool etílico mostrou-se também eficiente, porém não apresentou bons resultados como agente desengordurante, neste sentido um banho de acetona com esta finalidade, ainda é recomendado.

Palavras-chave: desidratação com álcool etílico, redução de formol, reservatório de vácuo fechado.

3.0 SUBSTITUTION OF THE USE OF FORMALDEHYDE IN THE FIXATION STAGE AND REDUCTION IN THE USE OF FORMALDEHYDE IN THE DEHYDRATION STAGE OF THE PLASTINATION TECHNIQUE IN THE PRODUCTION OF ANATOMICAL PARTS

ABSTRACT

Cadavers and anatomical parts used in the study of human and animal anatomy are classically fixed and maintained in formaldehyde solutions due to their efficiency and ease of acquisition and use, but their continuous use presents risks to human and environmental health, since the fumes produced are implicated as agents causing respiratory problems and even carcinogens. In this sense there is a strong campaign to replace formaldehyde with other less toxic preservatives. The plastination technique is considered close to the ideal, since it acts in the replacement of body fluids and lipids by a polymerizable silicone resin, producing parts with low toxicity, absence of odor and humidity, with greater durability, and preservation of structures at histological level. The plastination with the use of polymerizable silicone resin demands the use of large volumes of acetone as an intermediate solvent. Besides being expensive and very bureaucratic, acetone is dangerous to handle in large volumes due to its toxicity and inflammability. The purpose of this study was to reduce the use of formaldehyde and acetone in the production of plasticized cadavers and carcasses made of polymerizable silicone resin. In this sense, cadavers of domestic rats and hemi carcasses of domestic dogs and cats were processed using ethyl alcohol as a substitute for formaldehyde as a fixative agent, and acetone as an intermediate solvent. Ethyl alcohol proved to be an efficient fixing agent in domestic rat cadavers, in all the parts used, during the dehydration stage, ethyl alcohol also proved to be efficient, but it did not present good results as a degreasing agent; in this sense a bath of acetone for this purpose is still recommended.

Keywords: dehydration with ethyl alcohol, formaldehyde reduction, closed vacuum tank.

3.1. Introdução

Existem vários fixadores que são amplamente utilizados em laboratórios de anatomia para a conservação de cadáveres, carcaças e peças anatômicas, sendo o formol o fixador de eleição visto que, em solução a 10 % seu uso se torna, simples, economicamente viável e apresenta boa penetração nos tecidos, evitando a proliferação de patógenos (OLIVEIRA et al., 2013). Porém, avaliações feitas pela “International Agency for Research on Cancer – IARC” - da Organização Mundial de Saúde (OMS) em 2006, o classificaram como tóxico e cancerígeno. Outro fator que soma para que o uso do formaldeído seja desestimulado é o seu descarte indevido no ambiente, o qual pode produzir efeitos adversos na saúde devido à contaminação da água pelo mesmo. Os rejeitos gerados pelas atividades de ensino com o uso de animais conservados em formol, apesar do pouco volume comparado com os rejeitos de grandes indústrias, causam impactos ambientais relevantes (PEREIRA & ZAITA, 2009).

A plastinação é um processo de preservação de peças anatômicas por um método de impregnação forçada onde a água e os lipídios nos tecidos biológicos são substituídos por polímeros curáveis que quando endurecidos, produzem peças secas, inodoras, duráveis e de baixa toxicidade, com vastas aplicações em estudos de anatomia (VON HAGENS, 1979; BICKLEY et al., 1981). Um dos grandes atrativos da técnica é a possibilidade do aproveitamento didático de praticamente todos os órgãos, aparelhos e sistemas orgânicos de forma durável, o que reduz o uso de cadáveres e animais sacrificados (VON HAGENS et al., 1987).

De acordo com von Hagens et al. (1987), o processo de plastinação é dividido em quatro etapas: A **fixação** pode ser feita por quase todos os fixadores convencionais, porém é descrito o uso de injeção de formaldeído ou até mesmo imersão com o uso de concentração a 10%. A etapa de **desidratação** é realizada com o intuito de substituição dos líquidos teciduais por um solvente intermediário que também seja miscível à resina de silicone. Na etapa de **impregnação** há a total substituição do solvente intermediário pela resina de silicone, sendo esta etapa mais importante do processo de plastinação (OTTONE et al., 2014), nesta etapa há a necessidade da ajuda de um sistema de vácuo, visto a grande viscosidade e consequente dificuldade de penetração tecidual da resina de silicone. Por fim, a última etapa da técnica de plastinação é a **cura** que promove a total

polimerização da resina e consequente endurecimento da peça anatômica em temperatura ambiente (VON HAGENS et al., 1987; OTTONE et al., 2014).

Apesar da técnica de plastinação ser a mais recomendada para utilização na conservação de peças anatômicas, seu uso é ainda limitado pois requer alto investimento em estruturas e equipamentos laboratoriais adaptados, além da necessidade de polímeros e solventes de aquisição dispendiosa. A utilização especificamente de acetona como solvente intermediário na etapa de desidratação embora tecnicamente recomendado demanda grande investimento em equipamentos e adaptações estruturais de segurança, visto a sua grande toxicidade e inflamabilidade. A acetona ainda é um produto oneroso e de difícil aquisição em grandes quantidades no Brasil. O Departamento de Polícia Federal controla fortemente sua aquisição (BRASIL, 2003 - Portaria nº 1274 de 25/08/2003), tornando este processo altamente burocratizado.

Estudos para a adequação das diferentes etapas da técnica de plastinação vêm sendo realizados em diferentes instituições de ensino com o objetivo de redução de custo, logística e periculosidade (SRIRUWATANASAGUL et al., 2010; VALDÉS et al., 2010; OTTONE et al., 2014; SANTANA, 2018; RAMOS, 2018; ZERLOTINI *in prep.* cap 1, 2020). O laboratório de plastinação do Setor de Morfologia do Departamento de Veterinária da Universidade Federal de Viçosa (DVT/UFV), foi recentemente operacionalizado, neste sentido o presente trabalho objetiva a avaliação de modificações técnicas nas etapas de fixação, desidratação e impregnação, com o objetivo de minoração do uso do formol e da acetona na produção de cadáveres e carcaças plastinadas com resina de silicone polimerizável.

3.2. Objetivos

3.2.1 Objetivo Geral

O presente experimento teve como objetivo fazer avaliação morfológica de cadáveres e carcaças plastinadas a partir de modificações nas etapas de fixação, desidratação e impregnação no protocolo descrito por Von Hagens (1978) para a técnica de plastinação com resina de silicone polimerizável.

3.2.2 Objetivos Específicos

Avaliar a substituição do formol por álcool etílico 70 %, durante o processo de fixação nos cadáveres de ratos;

Avaliar a substituição da acetona por álcool etílico em diferentes gradientes de concentração (70, 80, 90 e 100 %) durante o processo de desidratação em temperatura ambiente nas carcaças de cão e gato;

Avaliar a viabilidade de um circuito de vácuo fechado durante o processo de impregnação em temperatura ambiente e em temperatura de freezer.

3.3. Material e Métodos

O presente trabalho seguiu as Normas de Conduta para o Uso de Animais no Ensino, Pesquisa e Extensão do DVT/UFV, tendo como responsável técnico o Médico Veterinário Tarcízio Antônio Rêgo de Paula, CRMV – MG 3799. Obteve a certificação pela Comissão de Ética no Uso de Animais da Universidade Federal de Viçosa (CEUA/UFV) com o processo 16/2019. O experimento foi realizado, no setor de morfologia do Departamento de Medicina Veterinária da Universidade Federal de Viçosa- MG.

Foram utilizados cadáveres de seis ratos (*Rattus rattus*) provenientes de descarte do biotério do Departamento de Veterinária da Universidade Federal de Viçosa (DVT/UFV), e uma carcaça de cão e uma carcaça de gato domésticos, ambos sem raça definida pertencentes ao acervo didático do laboratório de Anatomia Animal DVT/UFV.

Os cadáveres dos ratos foram dispostos em posição anatômica por meio de talas e posteriormente congelados (Figura 1).



Figura 1 – Disposição dos animais em posição anatômica.

Cada animal foi então seccionado, com o uso de serra fita, de acordo com um dos planos de secção descritos na Nomenclatura Anatômica Veterinária (NAV, 2005), a saber: plano sagital mediano, plano frontal e plano transversal. No caso do plano transversal foram realizadas duas secções transversais, sendo a primeira imediatamente caudal aos membros torácicos e a segunda imediatamente cranial aos membros pélvicos (Figura 2).



Figura 2 – Cadáveres de ratos seccionados de acordo com os planos de secção anatômicos veterinários. 1- plano sagital mediano; 2- plano frontal e 3- plano transversal.

Já as carcaças do cão e do gato, faziam parte do acervo do laboratório de anatomia animal e apresentavam-se sem a pele e com os músculos dissecados, estas foram seccionadas apenas no plano sagital mediano, conforme apresentado na figura 3.

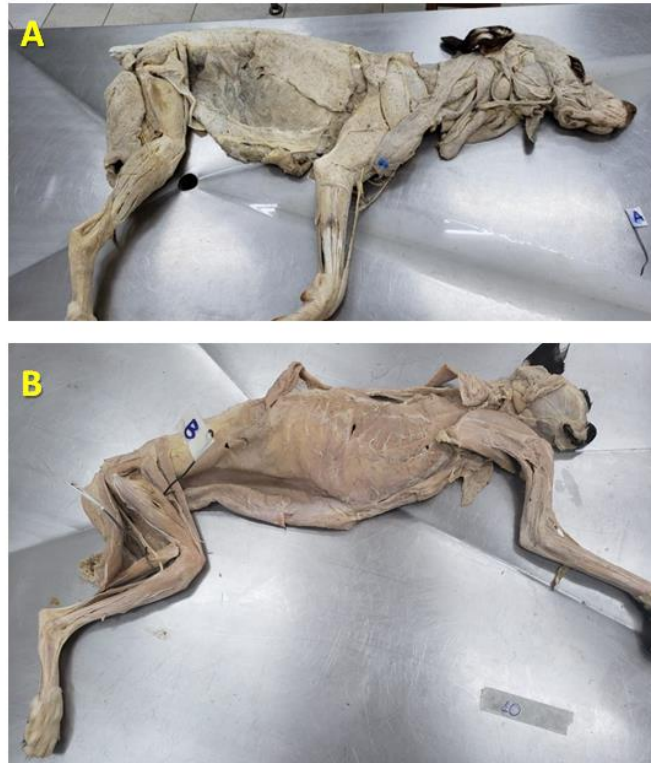


Figura 3 – Hemi carcaça de cão (A) e gato (B) seccionada de acordo com o plano sagital mediano.

Os seis cadáveres de ratos utilizados foram divididos em dois grupos de três animais sendo o grupo 1 submetido à fixação com álcool etílico 70 % por 24 horas, desidratados em banhos de concentração crescente de álcool etílico e impregnado em câmara de vácuo por sete dias, todo o processo foi realizado em temperatura ambiente. Os animais do grupo 2 foram fixados do mesmo modo em álcool etílico 70 % por 24 horas, sendo também desidratados em banhos de concentração crescente de álcool etílico, porém foram submetidos a um banho desengordurante de acetona por 6 dias, ambos os processos foram realizados em temperatura ambiente e a seguir foram impregnados por 22 dias sob refrigeração à temperatura de *freezer*.

As hemi carcaças de cão doméstico foram reaproveitadas do acervo didático do laboratório de anatomia tendo sido previamente fixadas para utilização em aulas de dissecação e armazenadas em solução de formol 10 %. Ambas as hemi carcaças foram lavadas em tanque com água corrente durante uma semana para retirada do excesso de formol e em seguida, a hemi carcaça esquerda foi desidratada em banhos de concentrações crescentes de álcool etílico em temperatura ambiente e impregnada em câmara de vácuo em temperatura de *freezer* por 28 dias. A hemi carcaça direita foi, da mesma forma, desidratada em banhos de concentrações crescentes de álcool etílico em

temperatura ambiente, porém sofreu impregnação em câmara de vácuo à temperatura de freezer por 80 dias.

As hemi carcaças de gato doméstico também foram reaproveitadas do acervo didático do laboratório de anatomia tendo sido previamente fixadas para utilização em aulas de dissecação e armazenadas em solução de formol a 10 %. Ambas as hemi carcaças foram lavadas em tanque com água corrente durante uma semana para retirada do excesso de formol e em seguida, a hemi carcaça direita foi desidratada em banhos de concentrações crescentes de álcool etílico em temperatura ambiente e impregnada em câmara de vácuo em temperatura de freezer por 80 dias. A hemi carcaça esquerda também foi desidratada em banhos de concentrações crescentes de álcool em temperatura ambiente, porém sofreu banho desengordurante com acetona por oito dias e posteriormente sofreu impregnação em câmara de vácuo à temperatura de freezer por 80 dias.

O processo de desidratação foi padronizado em todos os cadáveres e carcaças, sendo utilizado volume de álcool etílico, em cada banho, correspondente a três vezes o volume da peça, em temperatura ambiente. Foram realizados banhos em soluções crescentes (70, 80, 90 e 97 %) de álcool etílico combustível (adquirido em postos de combustível (97 %)). As peças permaneceram submersas em banhos repetidos em cada concentração, sendo diariamente aferidos com o uso de alcoometro, até a estabilização nesta concentração. A concentração máxima obtida foi de 97 %, visto que esta foi a concentração máxima oferecida pelo álcool etílico combustível.

Nos cadáveres e carcaças que foram submetidos ao banho desengordurante com acetona, foram submersos por 8 dias em acetona pura, em volume correspondente a três vezes o volume da peça conforme preconizado por Santana (2018).

Após a etapa de desidratação todas as peças foram transferidas para uma solução de resina de silicone (S10) acrescida de catalisador (S3), conforme preconizado pelo fabricante na proporção de 100 : 1 (Biodur®)

Toda a etapa de impregnação foi realizada sob a ação de vácuo, utilizando-se para tal um sistema de vácuo fechado composto por uma central de produção e armazenamento, linha de distribuição e câmaras de impregnação independentes. Foram utilizadas câmara em temperatura ambiente e em temperatura de freezer (figura 4).



Figura 4- A -cuba contendo as peças dentro da câmara de vácuo em temperatura ambiente; B- cuba contendo as peças dentro da câmara de vácuo em *freezer*.

Foram utilizados dois protocolos de aplicação do vácuo, realizados em meses diferentes, sendo um rápido de 7 a 28 dias e um lento de 80 dias. Em ambos os casos foram utilizados curva de vácuo crescente, iniciando-se em pressão negativa de - 380 mm Hg. O monitoramento para o aumento no nível de vácuo foi feito a partir da observação do borbulhamento da solução impregnante. O borbulhamento consiste na evaporação do álcool etílico na amostra e consequente infiltração da solução de silicone. Em sistema de vácuo fechado o borbulhamento tende a cessar quando há estabilização entre o nível de vácuo e a evaporação do solvente intermediário dentro da câmara. Na curva rápida, o grau de borbulhamento foi mantido constante a partir da aplicação gradual de vácuo no sistema. Para tal o vácuo e o borbulhamento foram verificados a cada duas horas sendo acrescido vácuo no sistema quando era observada a diminuição na intensidade de borbulhamento, até atingir o nível máximo de vácuo e este corresponder ao cessamento do borbulhamento. No protocolo de curva lenta o crescimento do nível de vácuo foi

padronizado em em pressão negativa de -50mm Hg a cada dois dias, até o nível máximo possível (-720 mmHg), o qual foi mantido até 80 dias.

Após a etapa de impregnação as peças foram transferidas para um recipiente e mantidas sobre uma base de tela de alumínio para o escoamento do excesso de solução de silicone durante 24 horas. Posteriormente foram posicionados no interior de uma câmara hermeticamente fechada e mantida no interior de uma capela de fluxo. Foi então utilizado, um mecanismo de borbulhamento de uma solução endurecedora (Biodur®), através de uma pequena bomba de aquário (figuras 5). Este mecanismo foi acionado durante um período de dez minutos três vezes por dia, durante dez dias. Todo o procedimento de cura ocorreu em temperatura ambiente.



Figura 5 – Peças posicionadas no interior da câmara de cura para secagem sob ação do agente endurecedor

Após a etapa de cura, as peças foram avaliadas subjetivamente quanto ao aspecto geral, observando-se: o grau de retração, a definição morfológica, a sintopia das vísceras (no caso de cadáveres), a coloração de cada peça e a presença ou não de odores rançosos.

3.4. Resultados e Discussão

No presente experimento foram avaliadas modificações na técnica de plastinação, tais como: a substituição do formol por álcool etílico na fixação dos cadáveres de ratos; substituição da acetona por álcool etílico em todas as carcaças e cadáveres, na etapa de desidratação; e impregnação em sistema de vácuo fechado por curta e longa duração.

O formol, pelo fato de agir nos tecidos biológicos prevenindo sua degradação, é o principal fixador empregado na conservação de peças anatômicas e de cadáveres (HAMBELI et al., 2010), porém é considerado altamente tóxico, inclusive, carcinogênico. Provoca sinais como irritação de mucosas, e doenças do trato respiratório nas pessoas que têm contato prolongado com a solução (LIMBERGER, 2011). Este mesmo autor relata que os indivíduos com maior probabilidade de sofrerem danos, devido à utilização do formol, são aqueles que estão expostos no seu local de trabalho a concentrações mais elevadas de vapores do mesmo. Neste sentido, alternativas vêm sendo testadas para a substituição ou minoração do uso do formol para o uso na conservação e manutenção de peças anatômicas (RAMOS, 2018).

No presente experimento cadáveres de ratos fixados unicamente com solução de álcool etílico a 70 % podem produzir peças plastinadas de boa qualidade didática, desde que seja incluída um banho desengordurante com o uso de acetona, como etapa posterior no processo de plastinação. Neste sentido, nos cadáveres de ratos nos quais não foram utilizados banho desengordurante (grupo 1), o aspecto final foi: maior retração e amarelamento; ausência de sintopia e escurecimento dos órgãos; e presença de odor rançoso, quando comparados aos cadáveres do grupo 2. Neste sentido embora o álcool etílico seja reconhecidamente um bom agente desidratante com fácil penetração tecidual e no caso da plastinação, tenha boa solubilidade em resina de silicone, diferentemente da acetona ele apresenta pouca ação desengordurante, sendo assim a acetona é, até hoje, o solvente intermediário mais utilizado e amplamente recomendado (VON HAGENS 1979; BICKLEY et al., 1981; VON HAGENS 1986; BAPTISTA et al., 1988).

Em ambos os grupos foi utilizada uma curva rápida de vácuo crescente, monitorada pelo borbulhamento da resina de silicone durante a etapa de impregnação, porém nos animais do grupo 1 o borbulhamento em temperatura ambiente, foi observado apenas até o sétimo dia de impregnação, enquanto nos cadáveres do grupo 2 o borbulhamento em temperatura de freezer foi observado até o vigésimo segundo dia. Neste sentido, a associação do uso de banho desengordurante de acetona e impregnação

em temperatura de freezer promovem um maior tempo de evaporação do solvente intermediário, permitindo uma melhor penetração da resina de silicone, produzindo peças com melhor qualidade didática (figura 6).

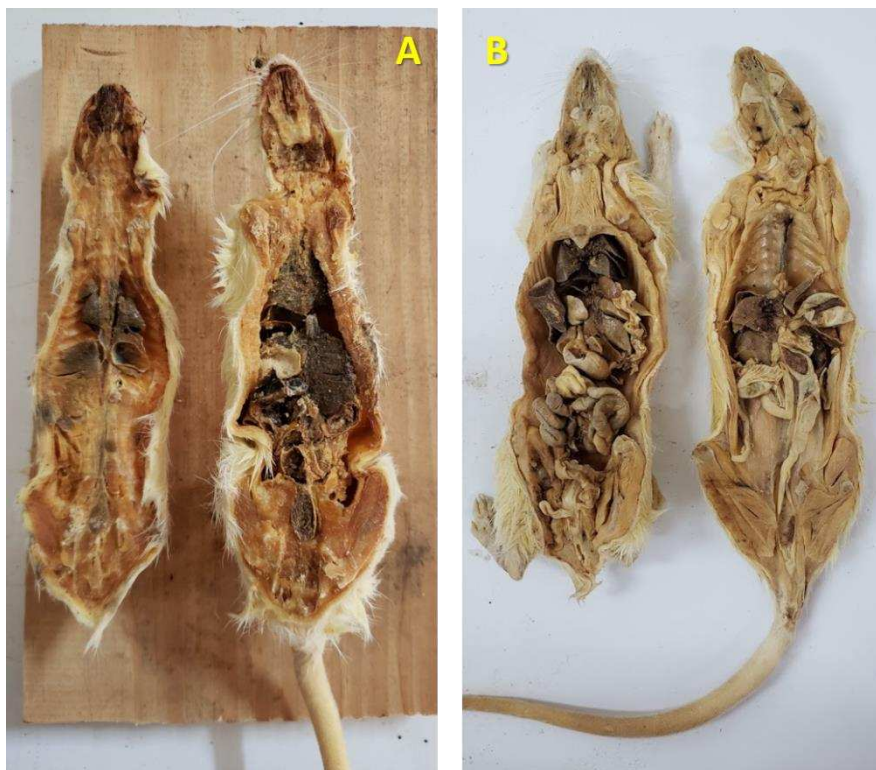


Figura 6 – Comparação entre os cadáveres de ratos, em A são apresentados hemi cadáveres do grupo de ratos 1 em que pode ser observado maior retração e escurecimento dos tecidos e dos órgãos. Em B hemi cadáveres do grupo de ratos 2 após o processo de plastinação, em que pode ser observado menor retração e escurecimento dos tecidos e órgãos.

A substituição do uso da acetona pelo álcool etílico durante o processo de desidratação das carcaças de cão e de gato utilizadas no presente experimento foi motivada pela maior facilidade de acesso ao álcool etílico combustível. Em geral, a acetona é usada na maioria dos casos, pois é altamente miscível à água e ao silicone, sendo ainda um bom agente desengordurante. No entanto, seu custo é bem elevado e a sua aquisição é dificultada uma vez que há um forte controle da sua comercialização por agências fiscalizadoras, visto a possibilidade do seu uso na produção de drogas ilícitas (BRASIL, 2003). A acetona é ainda um produto mais tóxico e explosivo que o álcool etílico, sendo que este também pode ser usado como agente intermediário com bons resultados (SRISUWATANASAGUL et al., 2010). A partir dos resultados apresentados,

estes mesmos autores, observaram que o uso de álcool etílico é satisfatório, com poucos prejuízos morfológicos, porém com melhor custo benefício.

O uso de baixa temperatura (*freezer*) durante a etapa de desidratação na técnica clássica de plastinação é preconizada pois além de diminuir a evaporação da acetona, prevenindo perdas e acidentes, e previne a retração tecidual, produzindo peças de melhor qualidade didática (SRISUWATANASAGUL et al., 2010). Porém o uso de temperatura ambiente nesta etapa é possível em condições logísticas adequadas, e segundo Santana (2018), a temperatura ambiente acelera o processo em relação à temperatura de freezer sem prejuízo à qualidade final das peças.

Ambas as carcaças de cão e de gato utilizadas foram reaproveitadas do acervo didático do setor de morfologia DVT/UFV, estando já dissecadas e mantidas em solução de formol 10% por longo período. Ambas as carcaças foram desidratadas em álcool etílico em temperatura ambiente e impregnadas em temperatura de freezer, porém no caso do cão não foi utilizado banho desengordurante sendo a hemi carcaça esquerda submetida à impregnação em curva crescente rápida de vácuo por 28 dias enquanto a hemi carcaça direita foi impregnada em curva crescente lenta de vácuo por 80 dias (Figura 7). No caso do gato, ambas as hemi carcaças foram impregnadas em curva crescente lenta de vácuo por 80 dias, sendo que a em hemi carcaça direita sofreu banho desengordurante prévio (Figura 8).

O processo de impregnação é considerado a etapa mais importante da plastinação para a produção de peças de boa qualidade (OTTONE et al., 2014). A impregnação forçada por um sistema de vácuo, extrai o solvente intermediário da estrutura das células e dos tecidos intersticiais e o substitui pelo silicone. Neste sentido o sistema de vácuo é essencial neste estágio de preparação. A modificação e adaptação de um sistema de vácuo fechado durante o processo de impregnação, no presente experimento, foram motivadas pela dificuldade de manutenção de um sistema de vácuo ativo, visto a restrição do número e da manutenção da bomba de vácuo disponível em nosso laboratório.

Comparativamente não foram observadas diferença na coloração, odor ou textura entre as hemi carcaças plastinadas de cão, porém, a hemi carcaça direita aparentemente apresentou menor retração tecidual que a hemi carcaça esquerda, neste sentido o uso de um período maior de tempo na etapa de impregnação parece permitir uma maior penetração da resina de silicone prevenindo o excesso de retração morfológica. Entre as hemi carcaças de gato plastinadas, também não foram observadas diferenças na coloração

odor ou textura, porém a hemi carcaça esquerda apresenta menor retração tecidual, o que parece ser consequência do banho desengordurante com acetona.

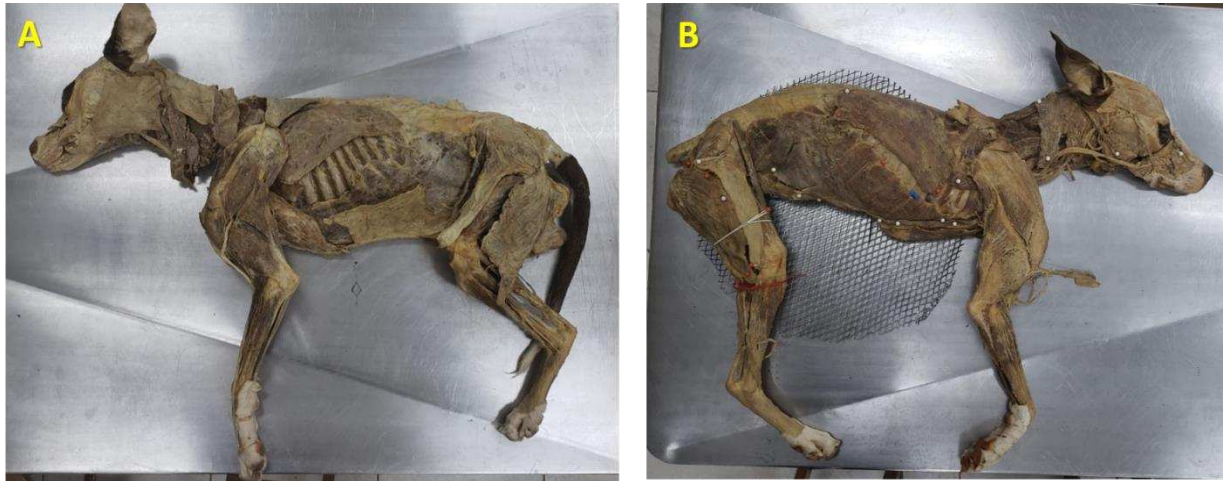


Figura 7 – Carcaça de cão plastinada produzida no laboratório de plastinação DVT/UFV.
Hemi carcaça esquerda e B- Hemi carcaça direita

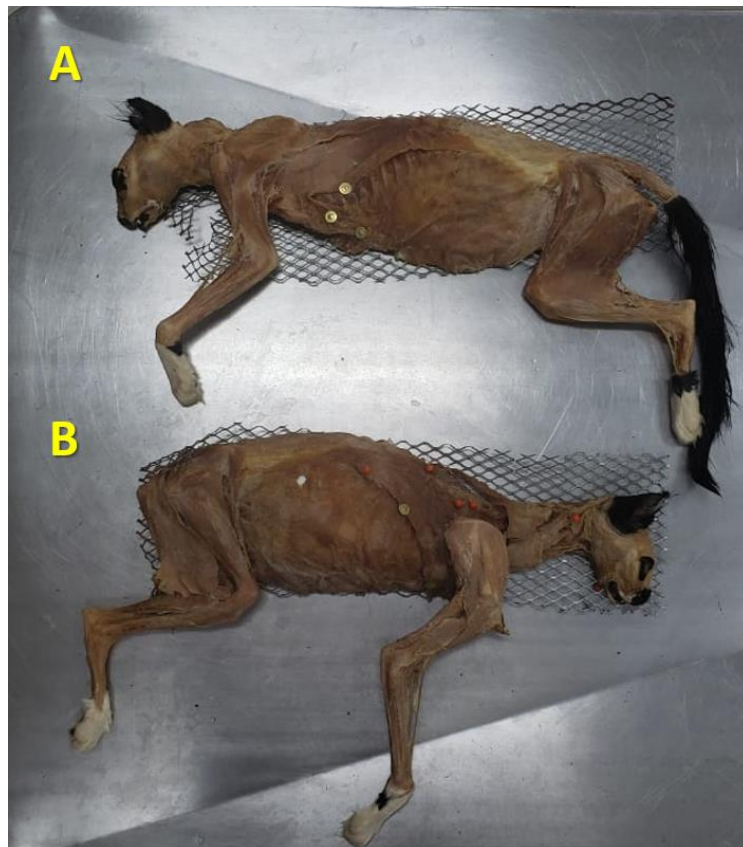


Figura 8 – Carcaça de gato plastinada produzida no laboratório de plastinação DVT/UFV. A - Hemi carcaça esquerda e B- Hemi carcaça direita

Não é incomum que amostras anatômicas possam hospedar organismos oportunistas, principalmente fungos, mas isto é menos recorrente em peças plastinadas de boa qualidade. Assim Prinz et al. (1999) relatam o crescimento de fungos em amostras plastinadas e após a realização de teste micológico nestas amostras descobriu-se que algumas peças plastinadas estavam contaminadas com *Aspergillus fumigatus*, e amostras cerebrais plastinadas estavam infestadas com *Penicillium janthinellum*. Certos tipos de fungos se adaptam a baixas concentrações de formalina, porém o tecido plastinado é diferente por não possuir umidade e quase nunca requer armazenamento em câmara fechada quando comparado com peças fixadas em formalina (HAMMAD et al., 2002), sendo este um dos motivos pelos quais sua chance de contaminação é menor.

O processo de plastinação é considerado completo quando todas as moléculas de água são completamente substituídas por um polímero (VON HAGENS et al., 1987), qualquer área que não esteja completamente plastinada pode ser considerada um alvo para fungos ou bactérias invasoras, o que pode iniciar um processo de deterioração tecidual. Os cadáveres de ratos dos grupos 1 e 2 produzidas no laboratório de plastinação do DVT/UFV apresentaram fungos após um ano, tais peças eram deixadas na prateleira da sala de anatomia e ficavam expostas a diversas alterações de umidade e temperatura, contribuindo, assim para a formação de fungos observada. Devido ao fato de os cadáveres do grupo 1 conter maior presença de matéria orgânica e pouca impregnação da resina de silicone, esta exibia maior presença de fungos (Figura 9).

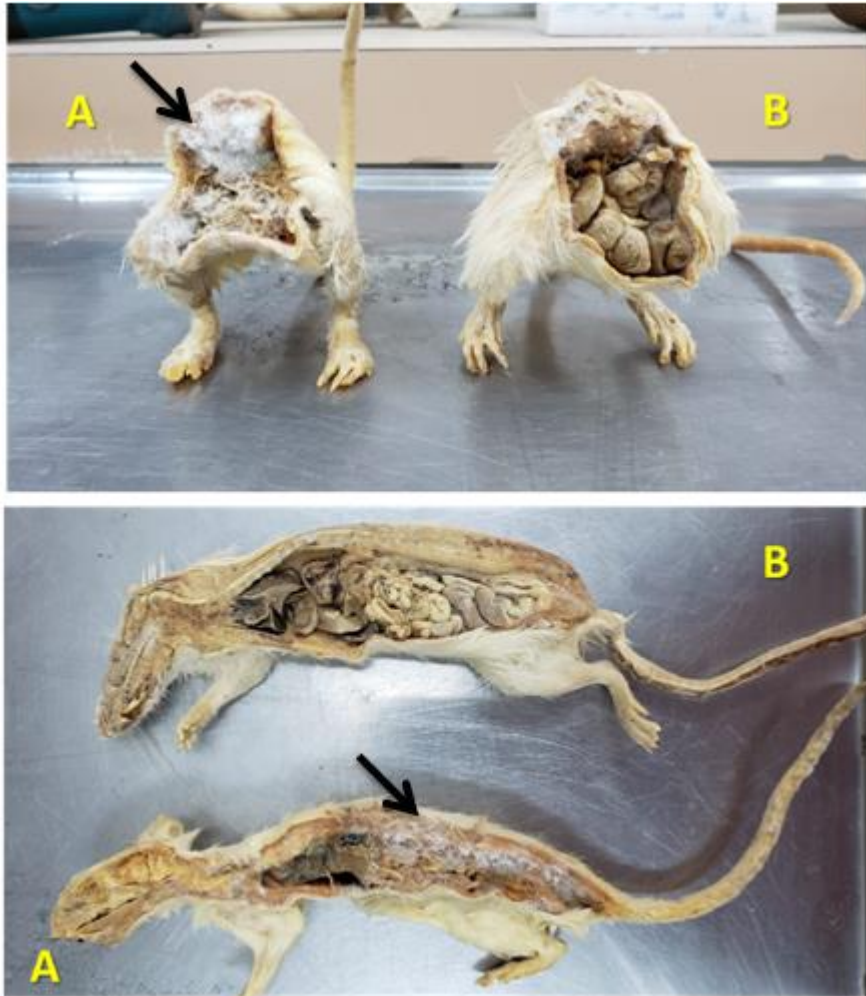


Figura 9 – Comparação entre as carcaças de ratos produzidas no laboratório de plastinação DVT/UFV, em A são apresentados os metâmeros e antímeros do grupo de ratos 1 em B são apresentados os metâmeros e antímeros do grupo ratos 2, em ambos pode se observar presença de fungos (ponta das setas).

3.5. Conclusão

A utilização de álcool etílico 70 % é eficiente como fixador em cadáveres de ratos para o processo de plastinação.

A substituição da acetona pelo álcool etílico combustível como solvente intermediário durante a etapa de desidratação do processo de plastinação, pode ser realizada em cadáveres de ratos e carcaças de cão e gato domésticos de forma viável, porém uma etapa de banho desengordurante com o uso de acetona é recomendável.

A etapa de impregnação do processo de plastinação, com o uso de sistema de vácuo fechado é eficiente, sendo que melhores resultados são observados com o uso de curva crescente lenta de vácuo.

3.6. Referências bibliográficas

BAPTISTA C.A.C.; CERQUEIRA E.P.; CONRAN P.B. (1988) Impregnation of biological specimens with resins and elastomers: plastination with Biodur S10 resin. *Rev Bras Cienc Morfol*, 5(1):60–62.

BICKLEY H.C.; VON HAGENS G.; TOWNSEND F.M. (1981) An improved method for the preservation of teaching specimens. *Arch Pathol Lab Med*, 105(12): 674-676.

BRASIL (2003). PORTARIA Nº 1.274, de 25 de agosto de 2003. Dispõe sobre o uso das atribuições que lhe confere o art. 2º da Lei no 10.357, de 27 de dezembro de 2001, tendo em vista o disposto no Decreto no 4.262, de 10 de junho de 2002. Disponível em: <http://www.pf.gov.br/servicos-pf/produtos-quimicos/legislacao/PORTARIA1274.pdf>
Acesso: 07 de Janeiro de 2019.

DE JONG K.; HENRY R.W. (2007) Silicone plastination of biological tissue: cold-temperature technique Biodur S10/S15 technique and products. *J Int Soc Plast* 22: 2–14.

HAMBELLI A.T.; LOMBARDI M.; PROCHOWNIK M. (2010) Técnicas de conservación de piezas cadavéricas. Tercera Época - *Rev Científica de la Facultad de Ciencias Médicas*, 2 (1):1-2.

HAMMAD F.E.; AL-JANABI A.A.; MOHAMED S.A. (2002) Fungi that grow on formalin-fixed cadavers. *Saudi Med J*, 23(7): 871-872.

HENRY R.; BROWN A.; REED R.B. (1998) Current topics on dehydration. *Int Plastination Soc ISP Journal*, 13: 27-28.

NAV - NOMINA ANATÔMICA VETERINÁRIA (2005) International Committee on Veterinary Gross Anatomical Nomenclature. 5ed. Knoxville, TN (U.S.A.). 160p.

LATORRE R.M.; GARCÍA-SANZ M.P.; MORENO M.; HERNÁNDEZ F.; GIL F.; LÓPEZ O.; AYALA M.D.; RAMÍREZ G.; VÁZQUEZ J.M.; ARENCIBIA A.; HENRY R.W. (2007) How useful is plastination in learning anatomy? *J Vet Med Educ*, 34(2):172-176.

LIMBERGER D.C.H. Processos de recuperação, reuso e destinação do formol em laboratório de anatomia. (2011). Dissertação (Mestrado em Engenharia de Processo) – Universidade Federal de Santa Maria, Santa Maria, RS.98f

MACHADO E. L. (2005) Gerenciamento de efluentes de laboratórios de Anatomia. 24º Congresso Brasileiro de Engenharia Sanitária e Ambiental.

OLIVEIRA I.M.; MINDÉLLO M.M.A.; MARTINS Y.O.; FILHO A.R.S. (2013) Análise de peças anatômicas preservadas com resina de polyester para estudo em anatomia humana. *Rev. Col. Bras. Cir.* 40(1): 076-080.

OTTONE N. E.; CIRIGLIANO V.; BIANCHI H. F.; MEDAN C. D.; ALGIERI R. D.; BRUM G. B.; FUENTES R. (2015) New contributions to the development of a plastination technique at room temperature with silicone. *Anat Sci Int.* 90(2): 126-135.

OTTONE N.E.; CIRIGLIANO V.; LEWICKI M.; BIANCHI H.F.; AJA-GUARDIOLA S.; ALGIERI R.D.; CANTIN M.; FUENTES R. (2014) Plastination technique in laboratory rats: An alternative resource for teaching, surgical training and research development. *Int J Morphol* 32(4):1430-1435.

PENEA M.; HULEA C.; STANCU A.; BUTNARIU M.; CRISTINA R. T. (2016). Developing the Plastination Laboratory for the Technique S10. *Materiale plastice*, 53(1): 150-152.

PEREIRA N.S.; ZAITA M. (2009) Degradation of formaldehyde in anaerobic sequencing batch biofilm reactor (ASBBR). *Journal of Hazardous Materials*, 163: 777-782.

PRINZ R.; CORREIA J.; MORAES A.; DA SILVA A.; QUEIROZ S.; PEZZI L. (1999) Fungal Contamination of Plastinated Specimens. *J Plast*, 14(2): 20-24.

RAMOS M.L. (2018) Avaliação de diferentes fixadores na qualidade histológica de tecidos previamente plastinados. Tese – Universidade Federal de Viçosa, Viçosa, MG. 59f.

RIVERA M. C.; BONINO F.; FIORETTI C.; GALÁN M.; GIGENA S.; MOINE R.; MOUGUELAR H.; NATALI J.; QUINTEROS R. (2009). Análisis Multivariado Aplicado a la Etapa de Deshidratación en la Técnica de Plastinación del Riñón de Caballo. *Int. J. Morphol.*, 27(3):855-9.

SANTANA M.L. (2018) Avaliação de dados morfométricos em corações suínos submetidos a diferentes protocolos de desidratação, visando técnica de plastinação com silicone. Tese – Universidade Federal de Viçosa, Viçosa, MG. 36f.

SRISUWATANASAGUL K.; SRISUWATANASAGUL S.; ADIREKTHAWORN A.; DARAWIROJ D. (2010) Comparative study between using acetone and absolute alcohol for dehydration in plastination procedure. *The Thai J of Vet Med*, 40(4): 437-440.

VALDÉS F.; VEGA E.; VALENZUELA M. (2010) Estudio comparativo de dos técnicas de plastinación. *Int J Morphol*, 28(3): 783-786.

VON HAGENS G. (1979) Impregnation of soft biological specimens with thermosetting resins and elastomers. *Anat Record*. 194(2): 247– 255.

VON HAGENS G. (1986) Collection of all technical leaflets for plastination. Heidelberg Plastination Folder - Anatomisches Institut 1: Universitat Heidelberg, Heidelberg.

VON HAGENS G.; TIEDEMANN K.; KRITZ W. (1987) The current potential of plastination. *Anatomy and Embryology*, 175: 411-421.

ZERLOTINI M.F; PAULA T.A.R; SILVA F.F.R.; LOPES M.R. (*in prep.*) Estabelecimento e operacionalização de um laboratório de plastinação com baixo orçamento no Setor de Morfologia Veterinária da Universidade Federal de Viçosa MG-Brasil, 2020.